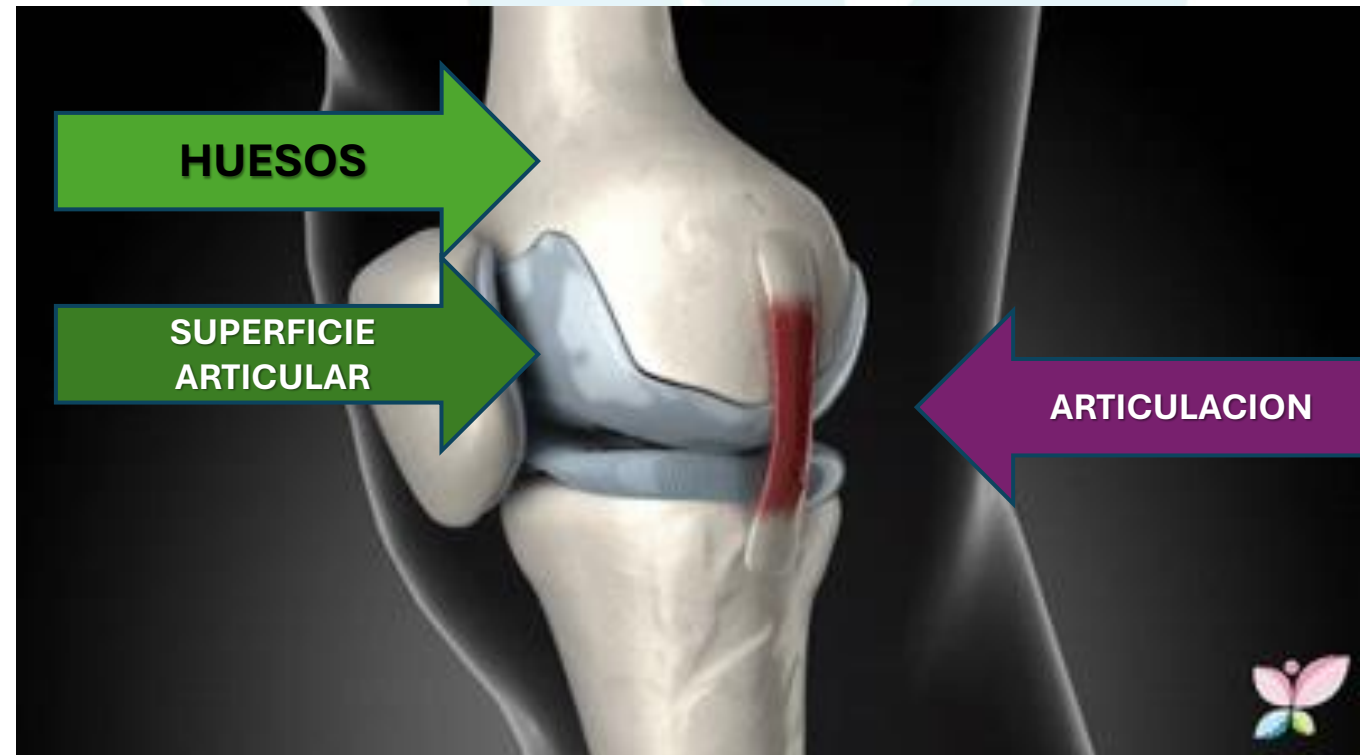


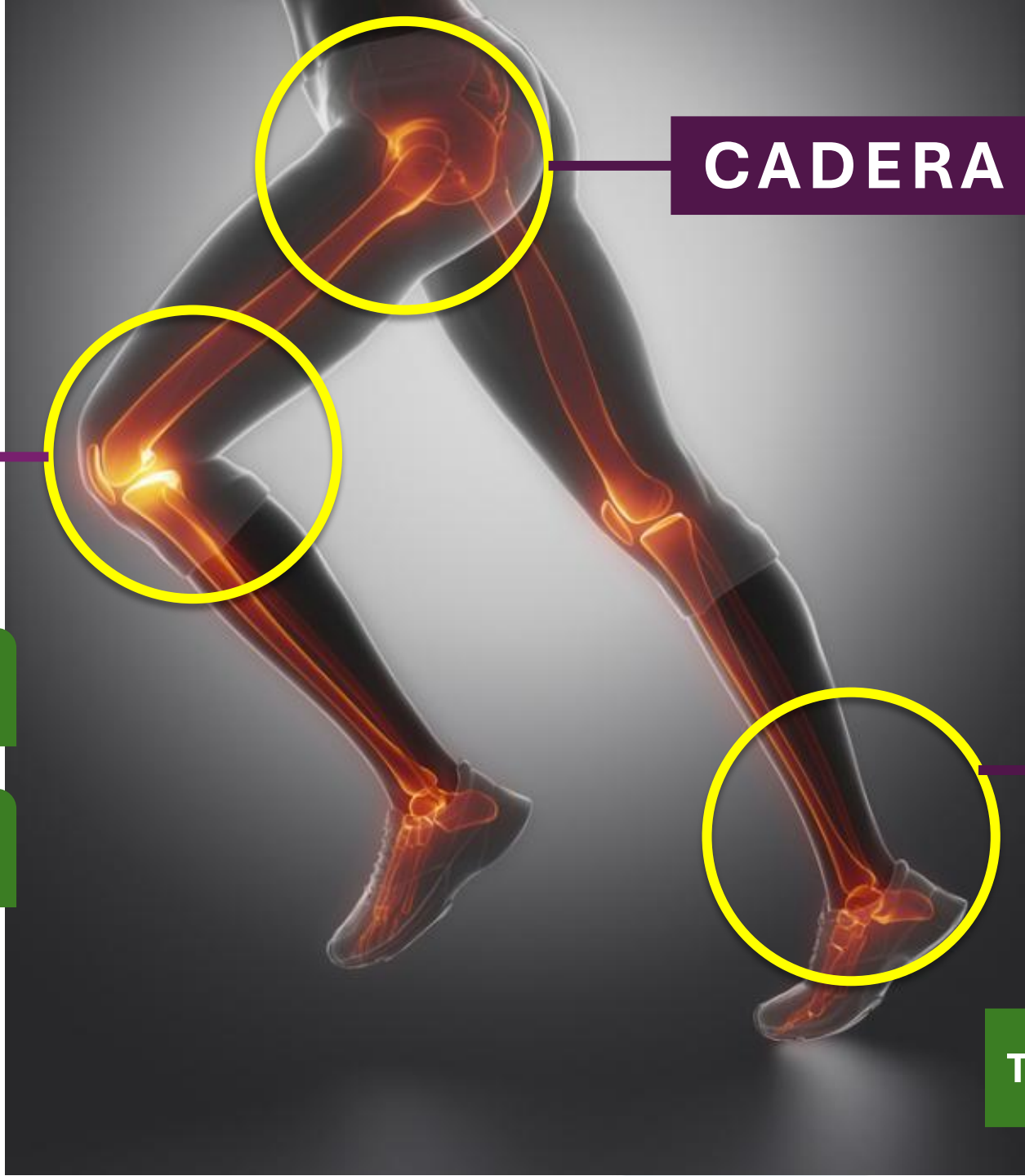OSTEOLOGIA Y ARTROLOGIA PEDICA



OSTEOLOGIA PEDICA

- En este capítulo veremos la anatomía descriptiva de los huesos que ayudan en la marcha, sus superficies articulares y sus articulaciones.





CADERA

**ART.
COXOFEMORAL**

RODILLA

ART.FEMOROTIBIAL

**ART.FEMORPATELA
R**

TOBILLO

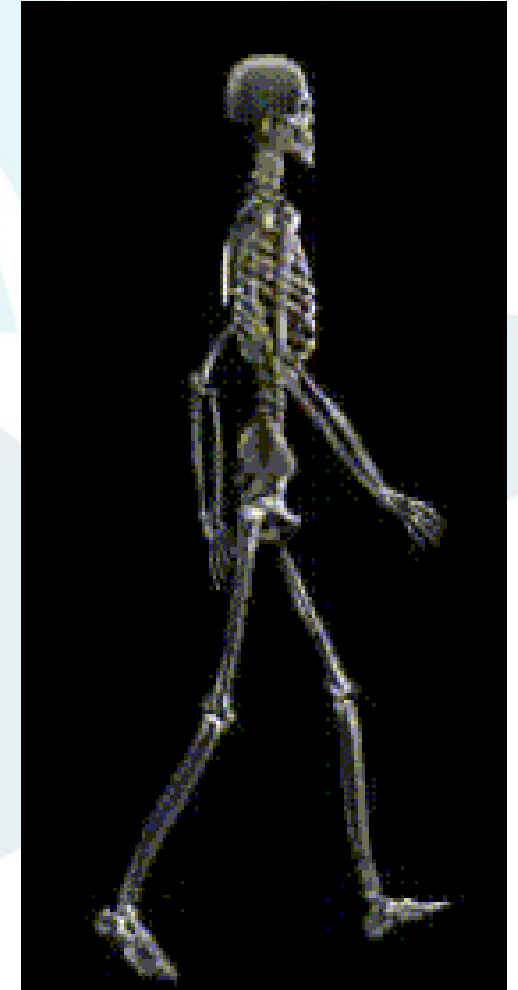
**ART.
TIBIOPERONEO**

**ART.
TIBIOPERONEOAS TRAGALI
NA**



PARA ESTO DEBEMOS CONOCER UN POCO DE ARTROLOGIA....

- **ARTROLOGIA:** parte de la anatomía que estudia las articulaciones, también se denomina **“SINDESMOLOGIA”**.
- **ARTICULACION:** unión de 2 o más huesos entre sí.
- LAS ARTICULACIONES PERMITEN EL MOVIMIENTO DE LOS DIFERENTES SEGMENTOS DEL CUERPO.



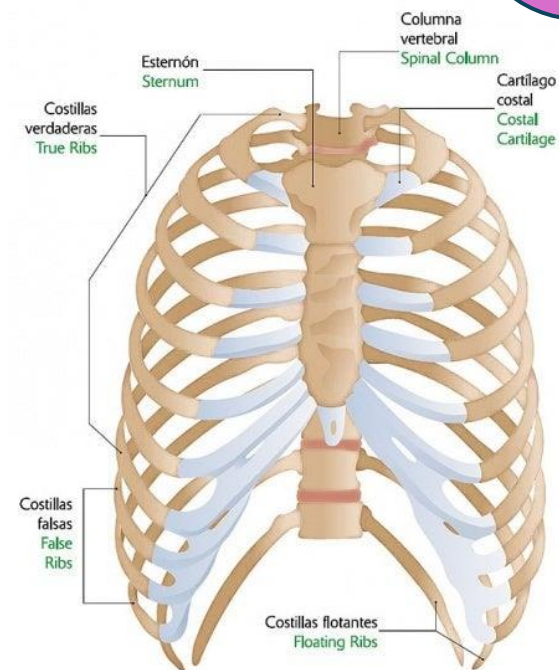
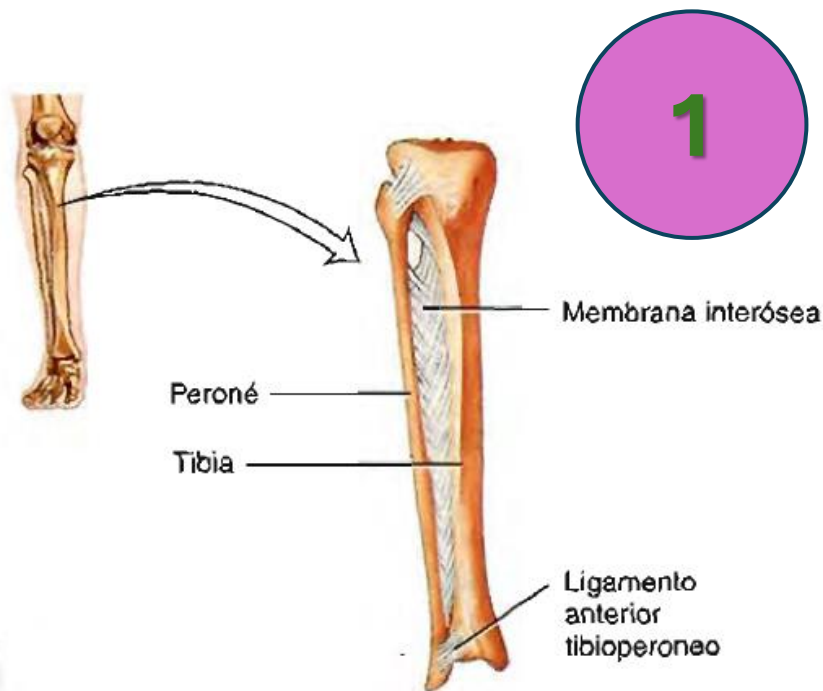
CLASIFICACION DE LAS ARTICULACIONES

- **1. SEGÚN SU GRADO DE MOVIMIENTO:**
 - INMOVILES (SINARTROSIS)
 - SEMIMOVILES (ANFIATROSIS)
 - MOVILES (DIARTROSIS)
- **2. SEGÚN EL TEJIDO ARTICULAR INTERPUESTO:**
 - FIBROSAS
 - CARTILAGINOSAS: HUESOS UNIDOS POR CARTILAGO POR EJEMPLO:
SINOVIALES



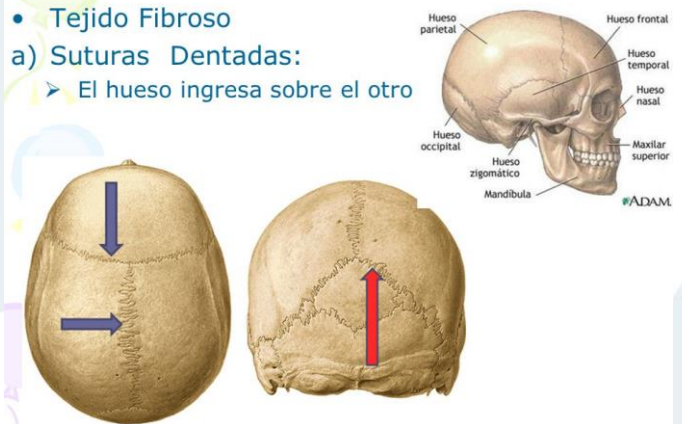
ARTICULACIONES INMOVILES - SINARTROSIS

- PUEDEN SER FIBROSAS, CARTILAGINOSAS Y OSEAS.
- EN ESTE GRUPO ENCONTRAMOS LAS SUTURAS, SINDESISIS Y GONFOSIS.
- **1. FIBROSAS:** HUESOS UNIDOS POR FIBRAS.
- **2. CARTILAGINOSAS:** HUESOS UNIDOS POR CARTILAGO.
- **3. OSEAS:** HUESOS SOLDADOS ENTRE SI.



Inmóviles: Sinartrosis

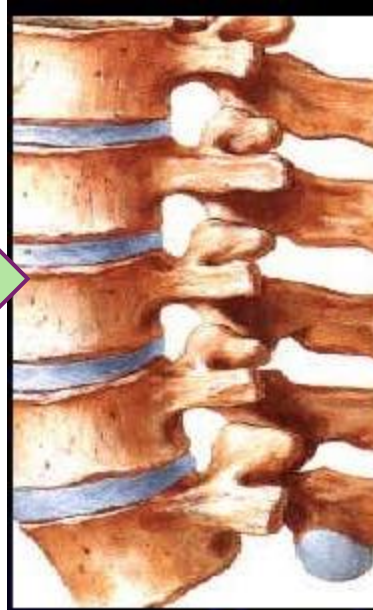
- **Tejido Fibroso**
- a) **Suturas Dentadas:**
 - El hueso ingresa sobre el otro



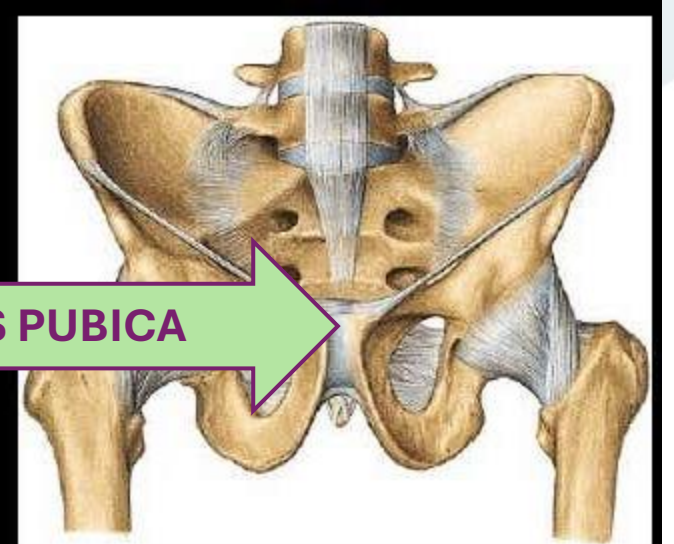
ARTICULACIONES SEMIMOVILES- ANFIARTROSIS

- LAS ANFIARTROSIS SON ARTICULACIONES CARTILAGINOSAS
- TAMBIEN LLAMADAS SINFISIS.
- SON HUESOS UNIDOS POR CARTILAGO

DISCO INTERVERTEBRAL

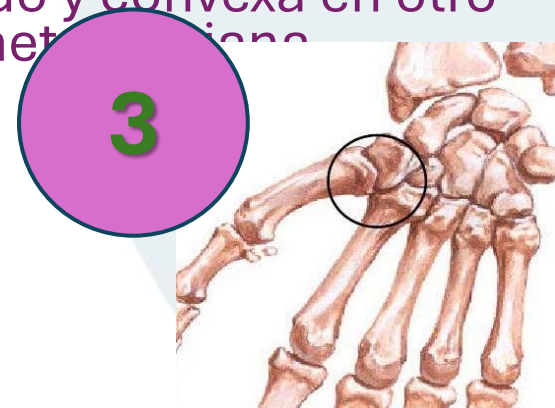
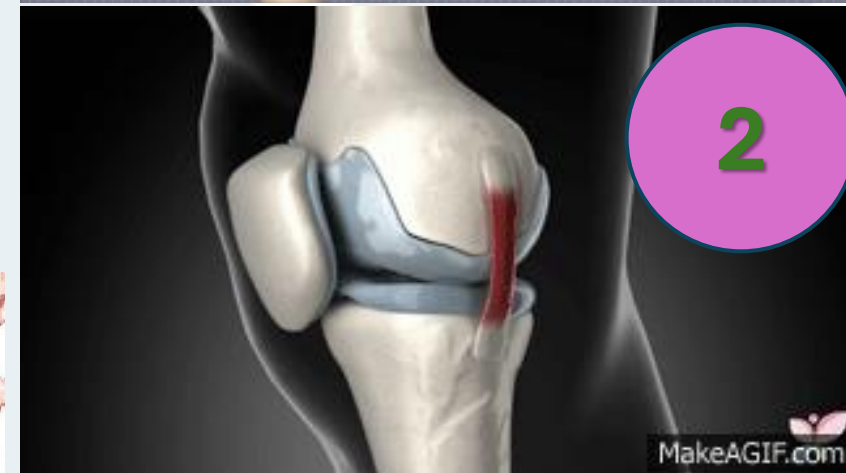
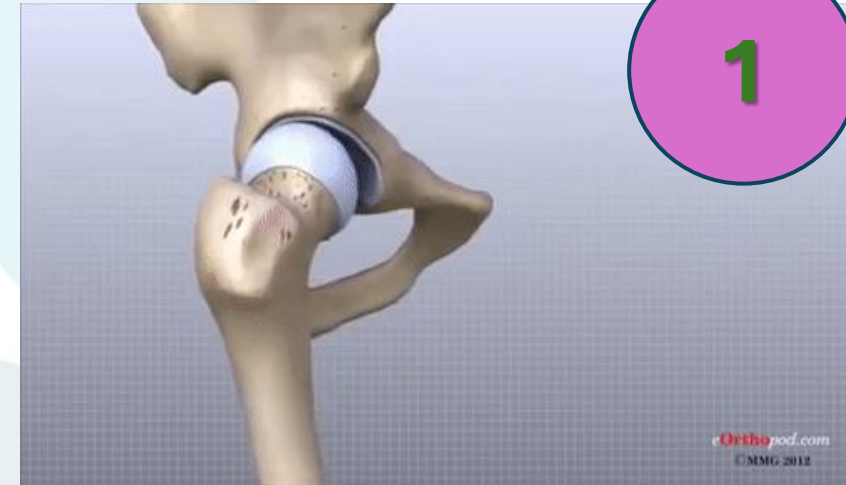SINFISIS PUBICA



ARTICULACIONES MOVILES- DIARTROSIS

- PRESENTAN CAVIDAD SINOVIAL Y LIQUIDO SINOVIAL
 - SE PRESENTAN EN 6 TIPOS
1. **ESFEROIDEA O ENARTROSIS:** las superficies articulares son esféricas o casi esféricas. Una de las superficies es convexa y se aloja en una superficie cóncava. Son las articulaciones que permiten mayor movilidad. Ej: Articulacion coxofemoral.
 2. **ELIPSOIDEA O CONDÍLEA:** las superficies articulares son elipsoidales, existen 2 tipos; **Bicondilea:** Dos superficies convexas se deslizan 1 sobre otra, y **Bicondilea doble:** 2 condilos entran en contacto con 2 superficies convexas. Ej: Articulacion femorotibial.
 3. **SELAR:** "Encaje reciproco o silla de montar", Cada superficie es concava en un sentido y convexa en otro sentido. Ej: Articulacion Trapeciometacarpiana



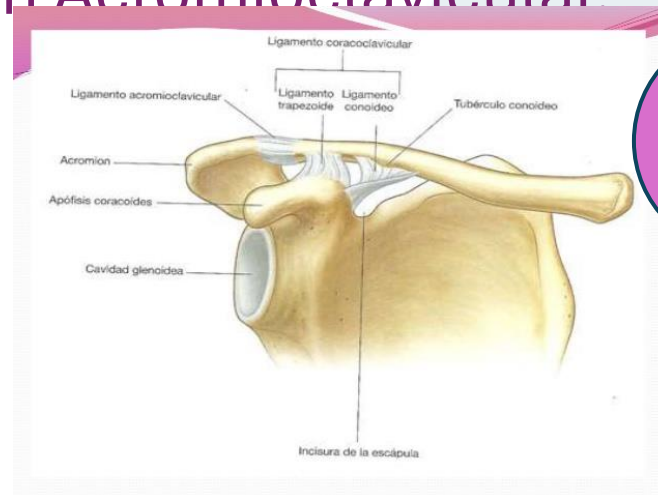
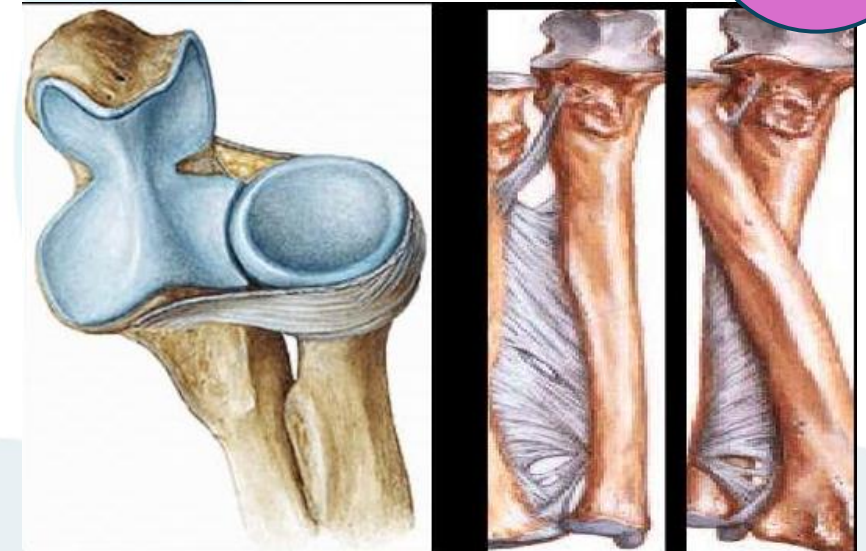
ARTICULACIONES MOVILES- DIARTROSIS

4

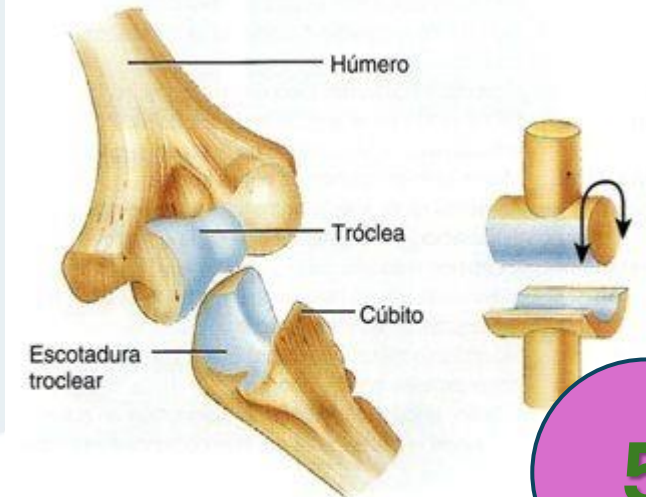
4. TRICOIDE O PIVOTE: las superficies articulares son segmentos de cilindro, uno cóncavo y uno convexo. Permiten movimientos de rotación. Ej: Articulación radiocubital proximal.

5. TROCLEAR: Una de las superficies tiene forma de polea, y aloja la superficie articular opuesta. Ej: Articulación Humerocubital.

6. ARTRODIA O PLANA: Las superficies articulares son planas y se deslizan una sobre otra. Ej: Articulación Acromioclavicular.



6



(b) Articulación en bisagra (ginglimo) entre la tróclea del húmero y la escotadura troclear del cúbito en

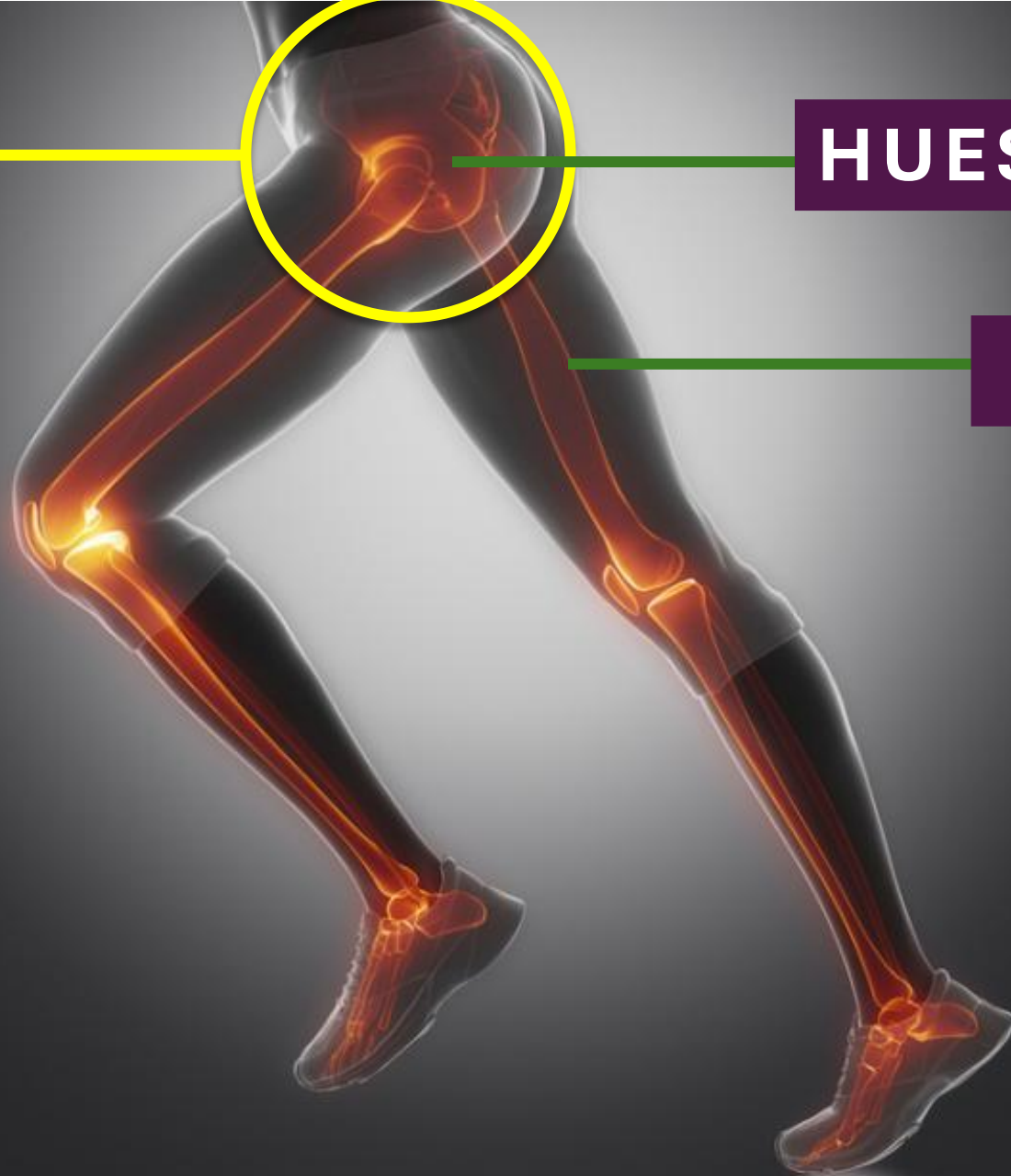5

CADERA

**ART.
COXOFEMORA
L**

HUESO COXAL

FÉMUR

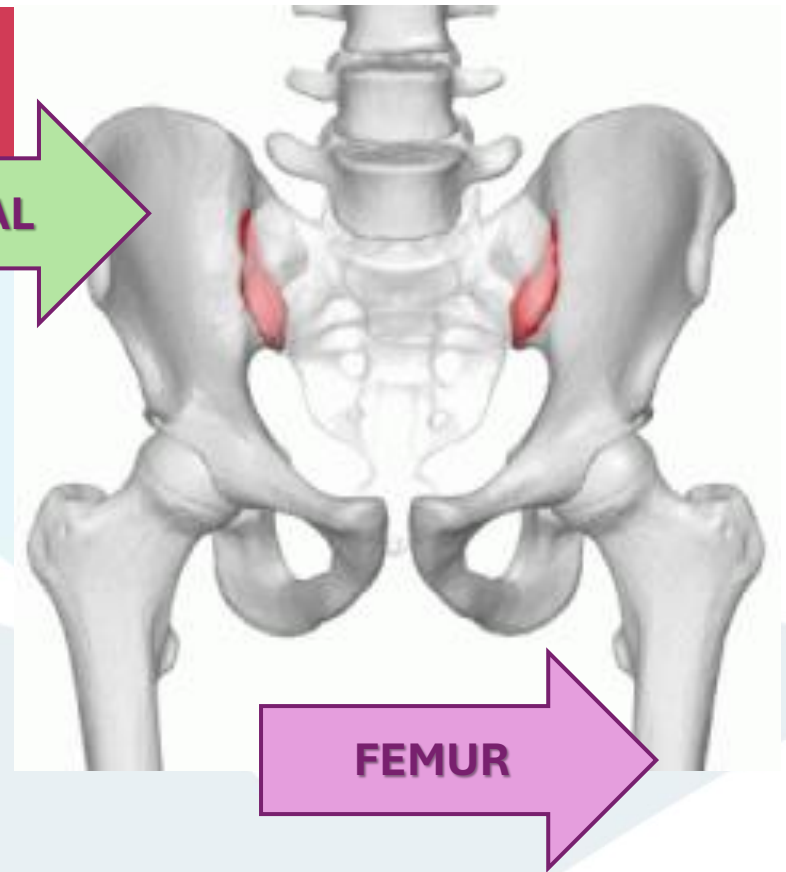


CADERA | ART. COXOFEMORAL

- **NOMENCLATURA ANATOMICA:** **Coxofemoral**
- La articulación de la cadera o coxofemoral pertenece al tronco y relaciona el hueso coxal con el fémur, uniendo por lo tanto el tronco con la extremidad inferior. Junto con la musculatura que la rodea, soporta el peso del cuerpo en posturas tanto estáticas como dinámicas.
- Esta articulación se clasifica como **enartrosis de tipo diartrosis**, y se caracteriza porque las dos superficies articulares que intervienen son esféricas o casi esféricas, una cóncava y otra convexa, permitiendo una gran movilidad.

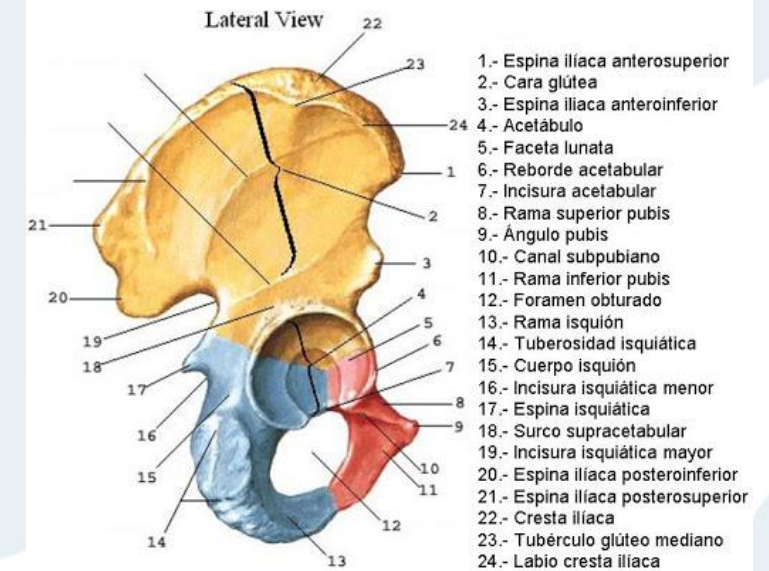
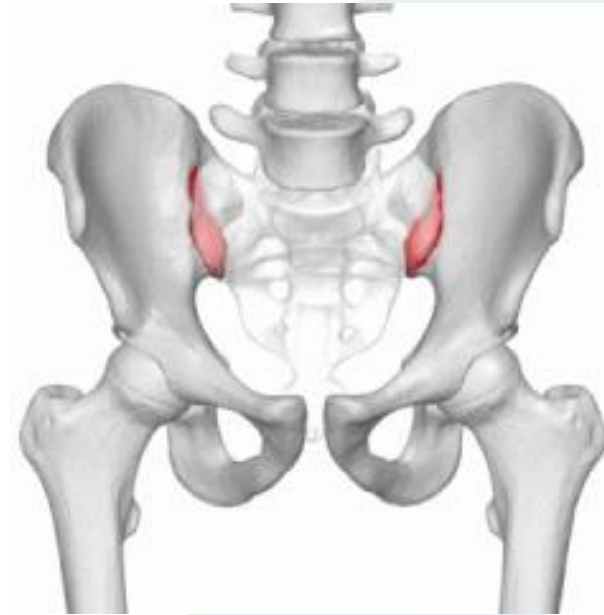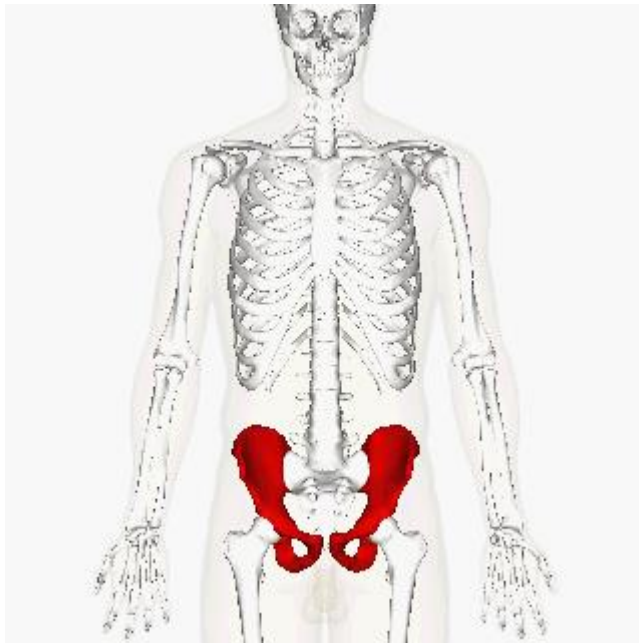
HUESO COXAL

Articulación



HUESO COXAL

- El hueso coxal, del latín cadera, es un hueso de la pelvis ósea, par, plano, esponjoso, en forma cuadrilátera helicoidal, compuesto por tres huesos embrionarios: ilion, pubis e isquion. Tiene dos caras: externa e interna; cuatro bordes: superior, inferior, anterior y posterior, y cuatro ángulos.



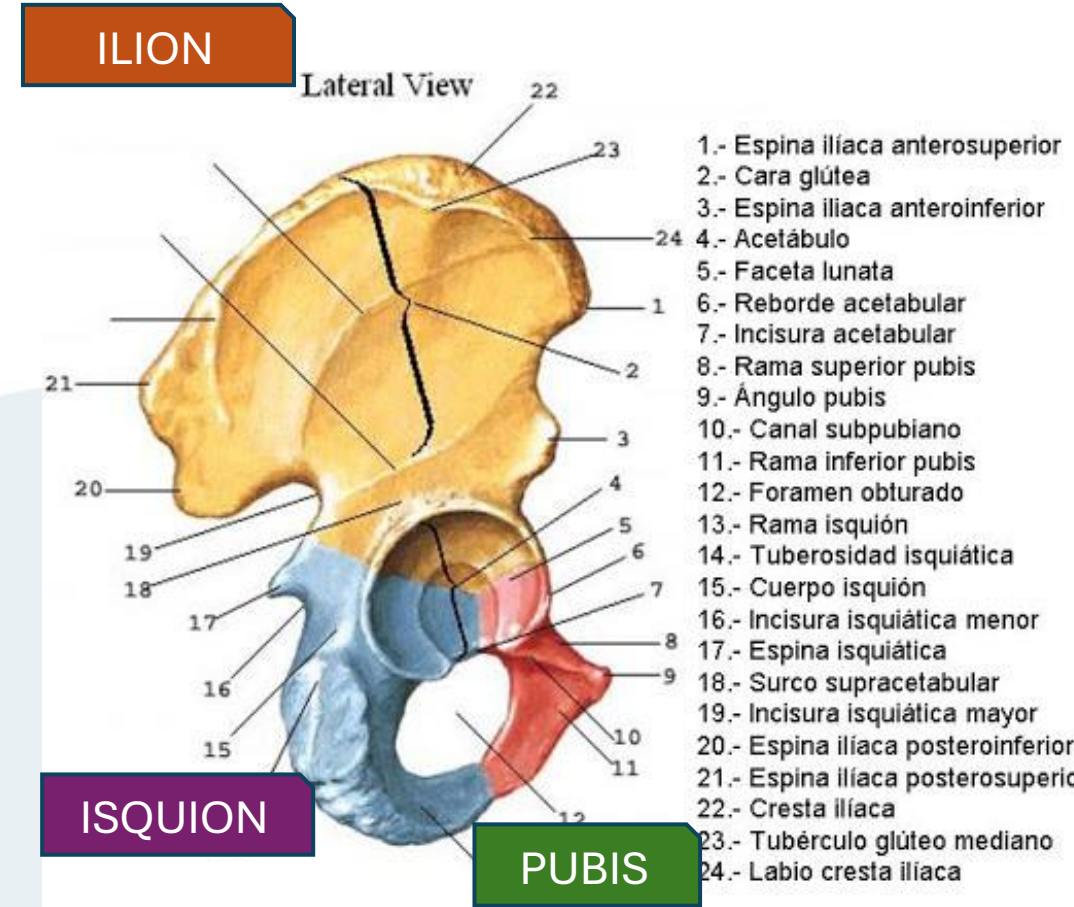
HUESO COXAL

El hueso coxal esta formado por 3 huesos fusionados entre sí: Ilión, Isquion y Pubis.

- **ILION:** Es un hueso ancho y acampanado que constituye las secciones superior y lateral de la pelvis. El ilion se caracteriza por sus alas que se extienden a cada lado de la espina dorsal.
- **ISQUIÓN:** El isquion soporta el peso del cuerpo cuando estamos sentados y está unido al pubis en la parte delantera y a las alas del ilion en los lados y en la parte posterior.
- **PUBIS:** Este presenta dos segmentos o ramas a cada lado de la sínfisis púbica: El superior se articula con las alas o con el ilion. El inferior se articula con el isquion de la pelvis.

DETALLES ANATÓMICOS IMPORTANTES:

- **Cresta ilíaca:** la cresta ilíaca marca el surco superior de las alas del ilion y presenta un labio interno y otro externo con una línea en medio de ambos.
- **Sínfisis púbica:** la sínfisis púbica es la conexión entre las dos partes del pubis. Presenta una línea de cartílago calcificado y resistente. En la mujer, la sínfisis púbica está cubierta con un tejido adiposo denominado monte de Venus.
- **Agujero Obturador:** el obturador es una gran apertura en cada pubis que permite el paso de vasos sanguíneos y nervios desde la cavidad abdominal hasta el interior de la parte superior de las piernas.



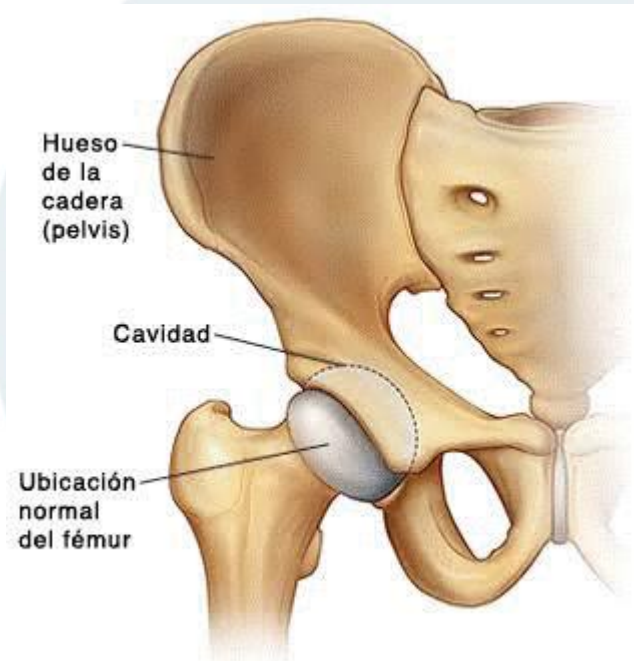
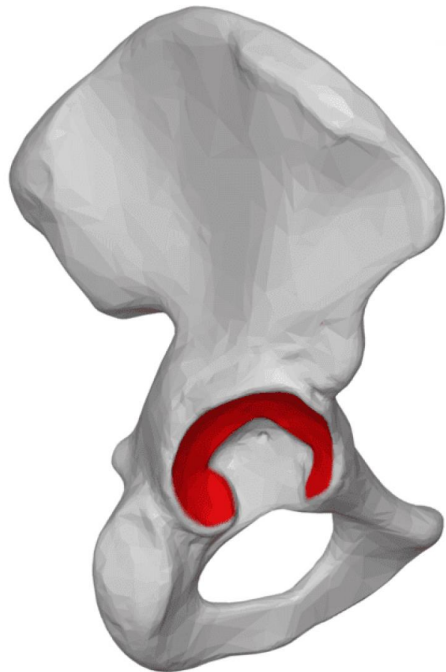
HUESO COXAL

- Abarca desde la cintura hasta la pelvis. Se articula con el homónimo opuesto a nivel de la sínfisis púbica y con el sacro para formar la pelvis, y con el fémur para formar la articulación de la cadera o **coxofemoral**. A pesar de estar articulada en sí misma, existe cierta movilidad en los huesos coxales, de especial importancia durante los trabajos de parto, en las mujeres.
- La zona articular más importante del hueso coxal es el **acetábulo o cotilo** que es la cavidad articular para la cabeza del fémur. Es en este punto donde los tres huesos conformantes del hueso coxal se encuentran. Este acetábulo es rebordeado por el "**rodete cotiloideo**" o labrum acetabular, que es un cartílago que amplía la cavidad cotiloidea, permite mayor articulación con el fémur, y contribuye a la estabilización de la articulación coxofemoral por la creación de presión negativa durante la marcha.

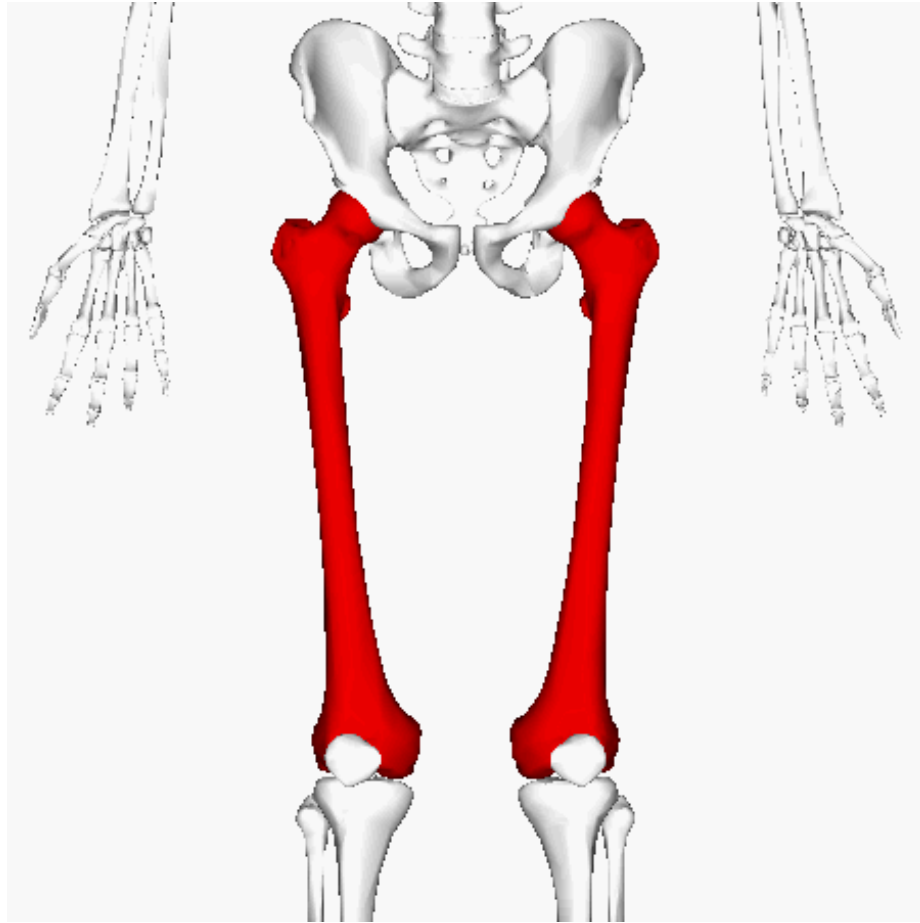


ACETABULO DEL HUESO COXAL

En anatomía, el acetábulo (acetabulum, del latín acetum, "vinagre", y abulum, "pequeño receptáculo", "pequeña copa") es la porción articular cóncava de la superficie de la pelvis, formada por el ilion, el isquion y el pubis, a la cual se articula la cabeza del fémur, con lo que se forma la articulación de la cadera.



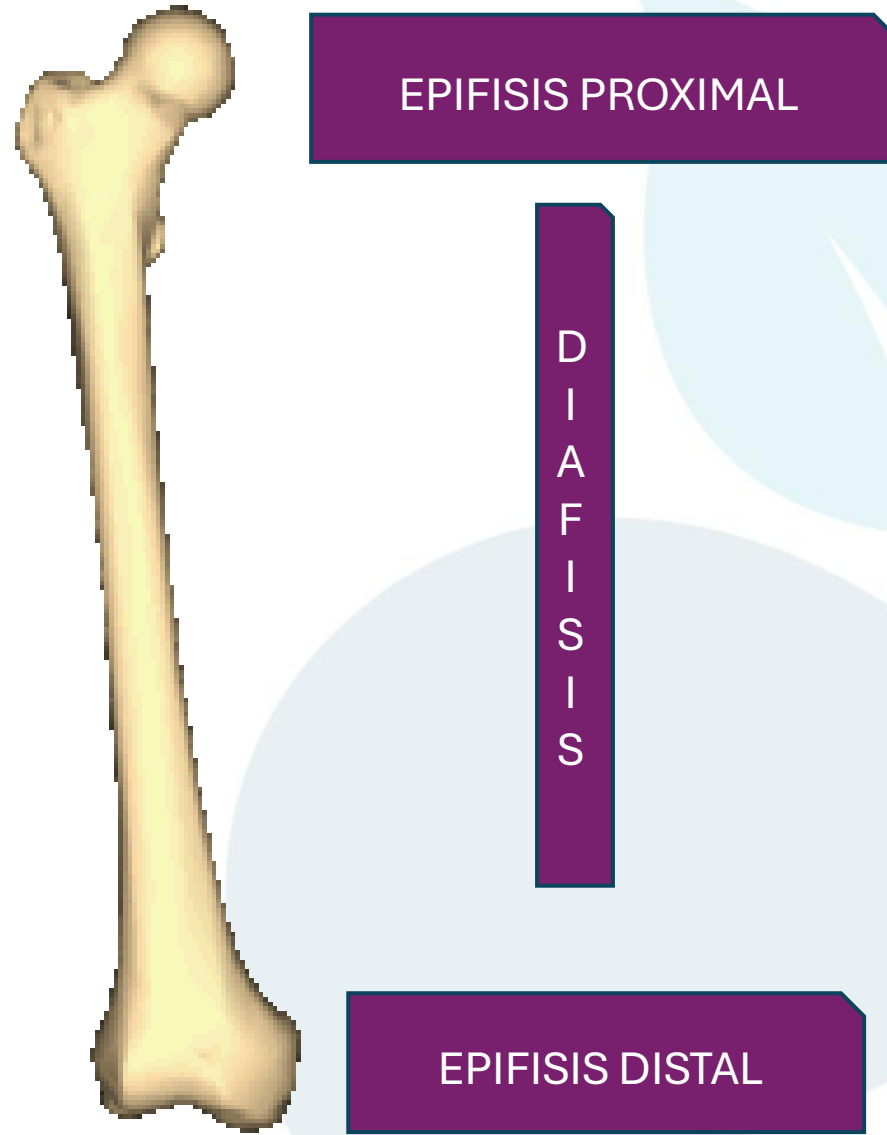
HUESO FEMORAL




- El fémur es el hueso del muslo, el segundo segmento del miembro inferior. Es el hueso más largo, fuerte y voluminoso del cuerpo humano, y de la mayor parte de los mamíferos.
- Su longitud en promedio es de 26.74% de la altura de una persona, esta proporción varía en los hombres, en mujeres y la mayoría de los grupos étnicos.



FÉMUR





FÉMUR

EPIFISIS PROXIMAL

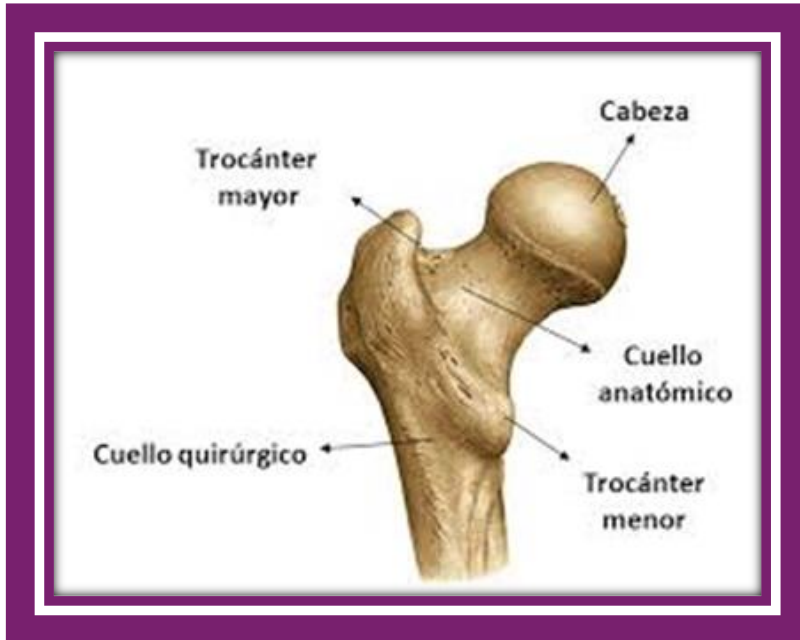CABEZA ARTICULAR: FORMA: 2/3 de una esfera, lisa recubierta por cartílago articular


FUNCION: encajar en la cavidad cotiloidea del hueso coxal

TROCÁNTER MAYOR: Eminencia ósea cuboidea, muy aplanada transversalmente, situada por fuera y un poco por debajo de la cabeza articular.

TROCÁNTER MENOR: Es una apófisis cónica, posteroinferior respecto al cuello del fémur.

CUELLO ANATÓMICO: Une la cabeza articular -arriba y adentro- con los trocánteres -abajo y afuera-. Con la forma de un cilindro aplanado en sentido anteroposterior, el cuello anatómico del fémur -o simplemente el cuello- está en íntima relación con la cápsula articular de la articulación coxofemoral.





FÉMUR

DIAFISIS

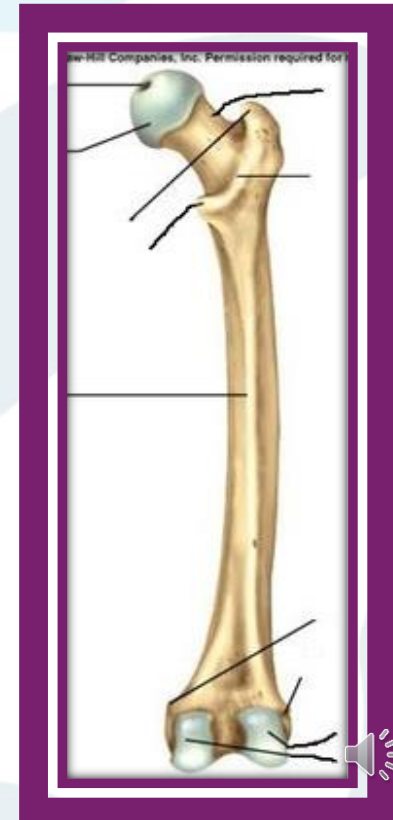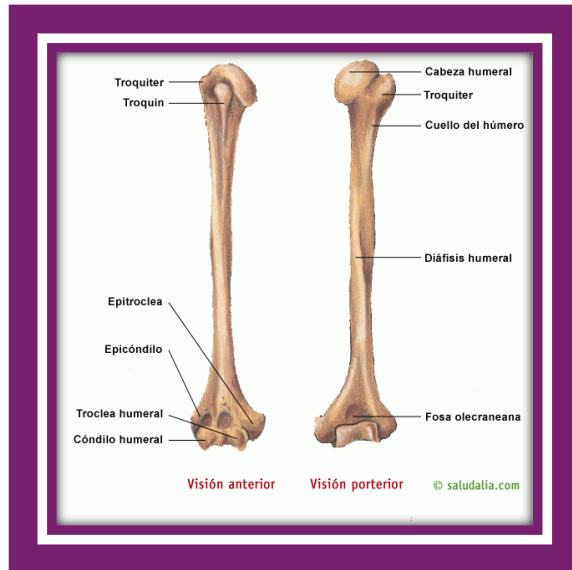
La **diáfisis femoral** es aproximadamente prismática triangular, posee 3 caras:


CARA ANTERIOR, ligeramente convexa en sentido transversal, y lisa.

Separadas de la cara anterior por los bordes interno y externo, se muestran las otras dos caras del fémur,

CARA INTERNA Y EXTERNA: De los bordes, el interno y externo están poco marcados, carecen de límites claros.

En el borde posterior, sin embargo, es notable: **LA LÍNEA ÁSPERA:**

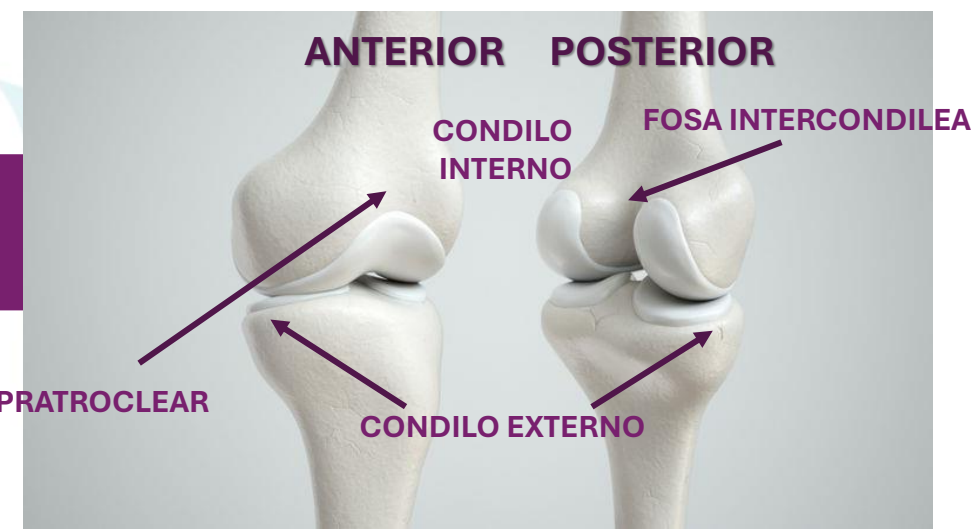




FÉMUR

EPIFISIS DISTAL

HUECO SUPRATROCLEAR



Voluminoso, se organiza en los cóndilos, dos masas laterales respecto al plano sagital de la diáfisis: cóndilo interno y cóndilo externo. En ellos se desarrolla la tróclea, superficie lisa para la articulación del fémur con la tibia en la rodilla -articulación femorotibial-.

CÓNDILO INTERNO: Es menor que el externo, si bien prominente hacia dentro.

CÓNDILO EXTERNO: Más voluminoso que el interno, presta inserción al ligamento lateral externo de la articulación de la rodilla.

Las caras anterior, inferior y posterior son articulares. En conjunto conforman la **TRÓCLEA FEMORAL** con una depresión en medio, la garganta de la tróclea.

Por debajo y detrás los cóndilos están completamente separados por la profunda escotadura o fosa intercondílea.

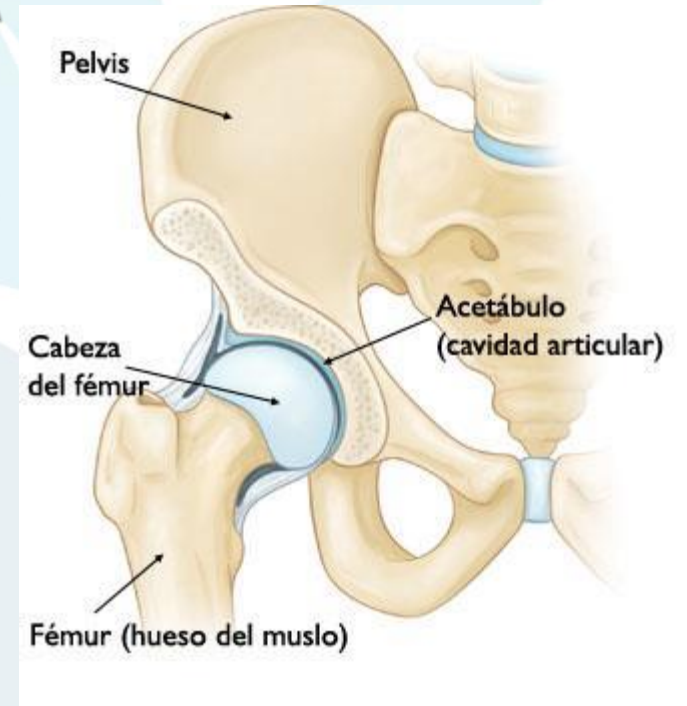
Por encima de la tróclea destaca:

El hueco supratroclear, por delante. Representa la parte inferior del triángulo poplíteo, En este hueco se aloja la rótula cuando la pierna está en extensión.



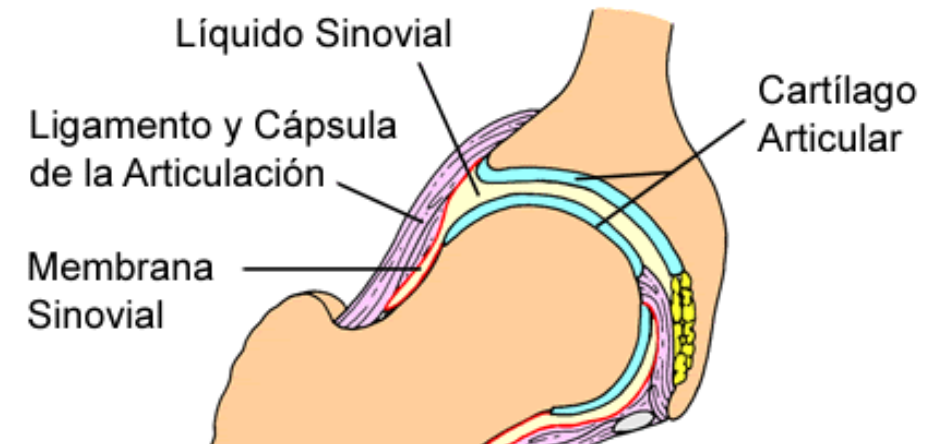
SUPERFICIES ARTICULARES DE LA CADERA

- Está formada por una superficie articular cóncava que es el **ACETÁBULO** y otra convexa, la **CABEZA FEMORAL**, por ello la articulación tiene una gran movilidad.
- **ACETÁBULO O CAVIDAD COTILOIDEA DEL COXAL:** Ubicada en la cara externa del hueso, presenta una parte articular en forma de medialuna y una parte no articular que es el trasfondo de la cavidad. La cavidad cotiloidea está orientada hacia abajo y hacia delante.
- **CABEZA FEMORAL:** superficie convexa, corresponde a dos tercios de esfera. La cabeza femoral se mantiene unida a la diáfisis a través del cuello femoral, el cual está orientado hacia arriba, adentro y adelante.
- Entre estas dos superficies se interpone el **RODETE COTILOIDEO**



CAPSULA ARTICULAR

- La cápsula articular es un manguito de tipo fibroso que rodea las superficies articulares. Se inserta en el hueso coxal y en la cabeza del fémur. Contribuye a darle solidez y estabilidad a la articulación.
- La cápsula articular se inserta en el hueso coxal en la cara externa del rodete cotiloideo, y a nivel del fémur en la línea intertrocantérea anterior y posterior a la cabeza del fémur. Es mayor por la cara anterior que en la posterior.
- La articulación esta envuelta por una cápsula fibrosa, la cápsula sinovial. La cubierta interna de esta cápsula es la membrana sinovial que produce el líquido sinovial, el cual facilita los desplazamientos de las superficies de los dos huesos..

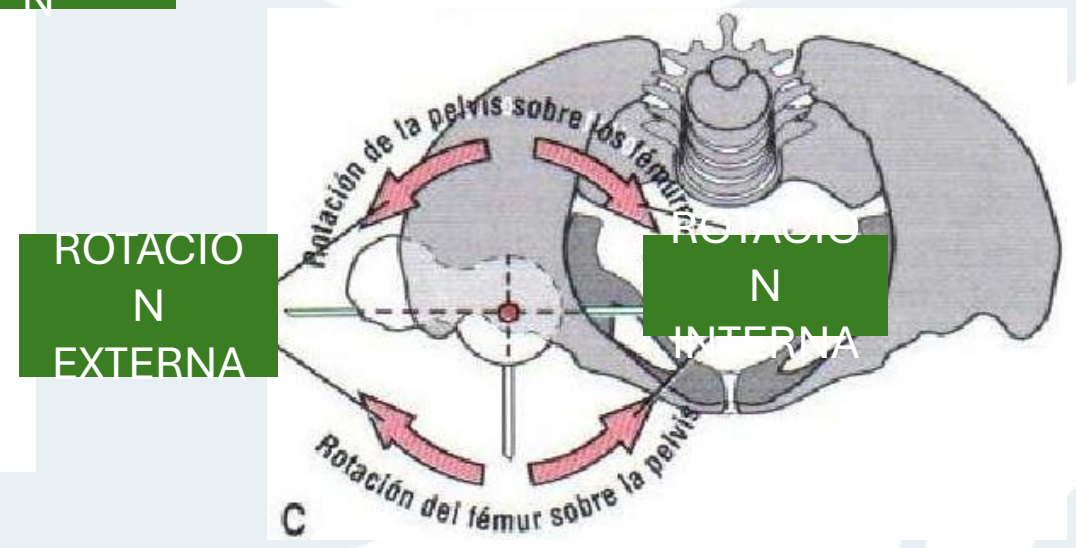
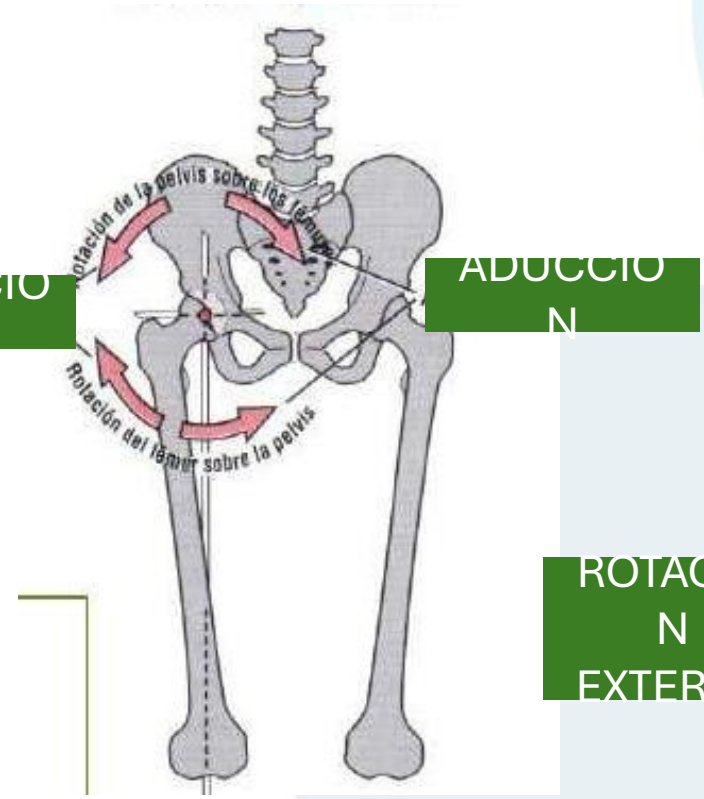
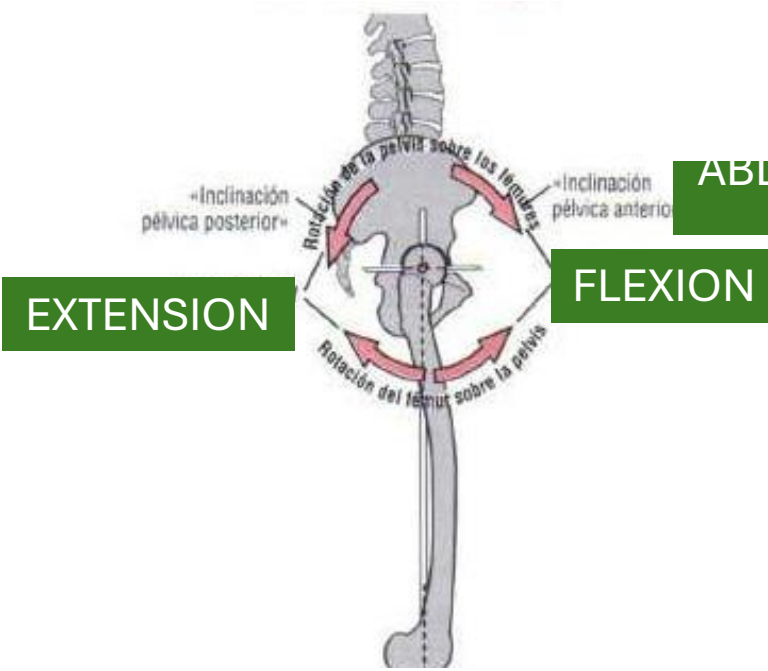


MOVIMIENTOS ARTICULARES

ROTACION EN EL PLANO SAGITAL

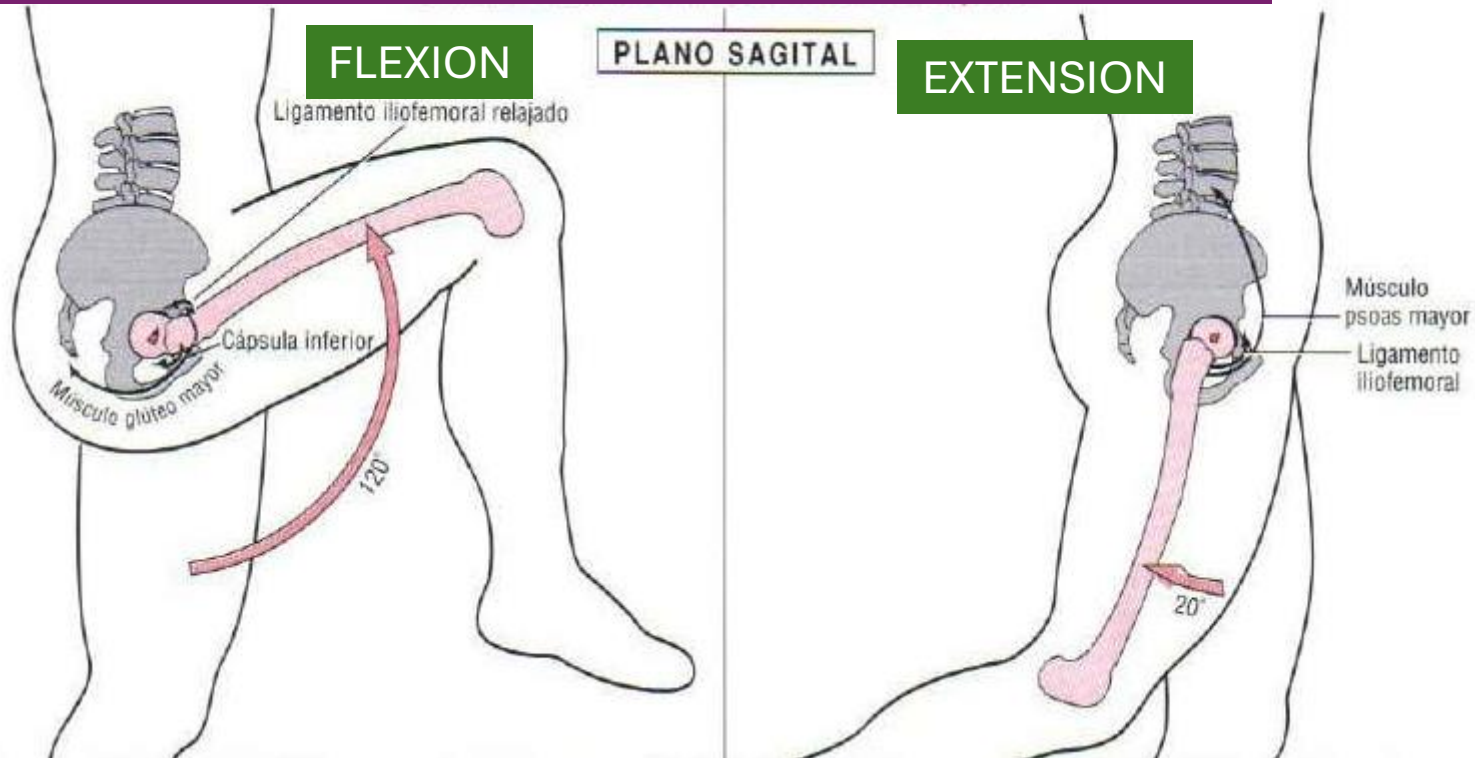
ROTACION EN EL PLANO FRONTAL

ROTACION EN EL PLANO HORIZONTAL

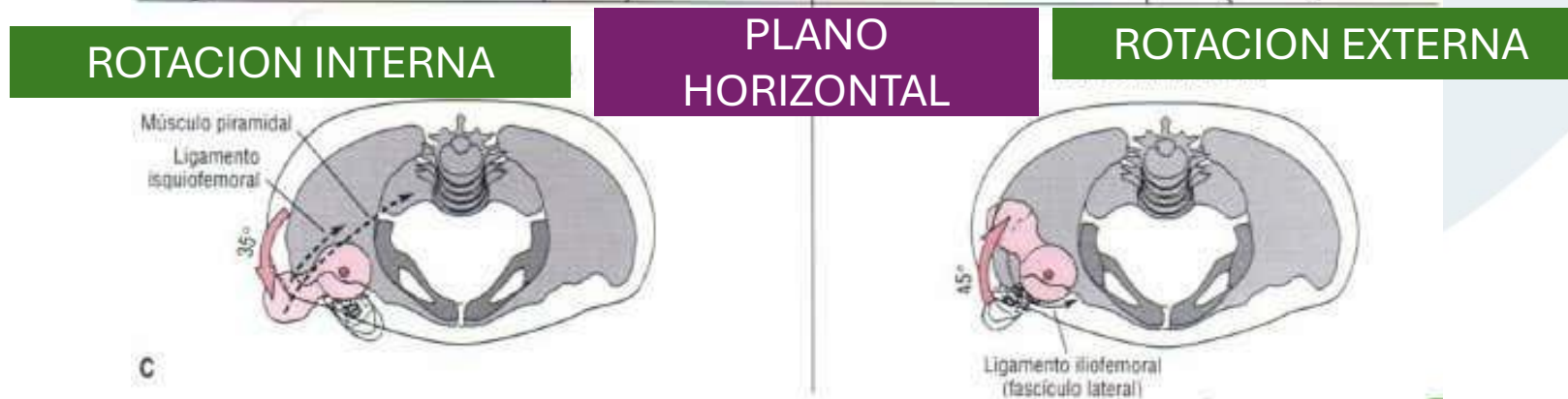
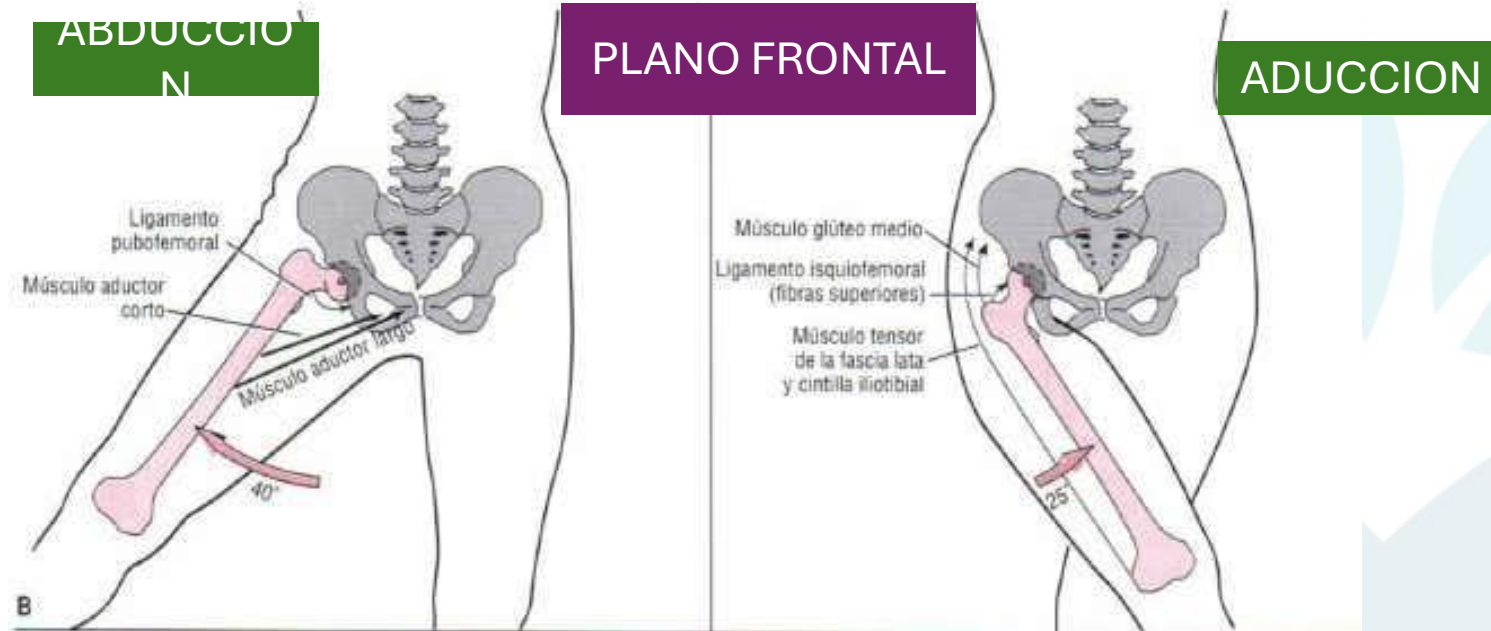


MOVIMIENTOS ARTICULARES

ROTACION COXOFEMORAL DEL FEMUR SOBRE LA PELVIS

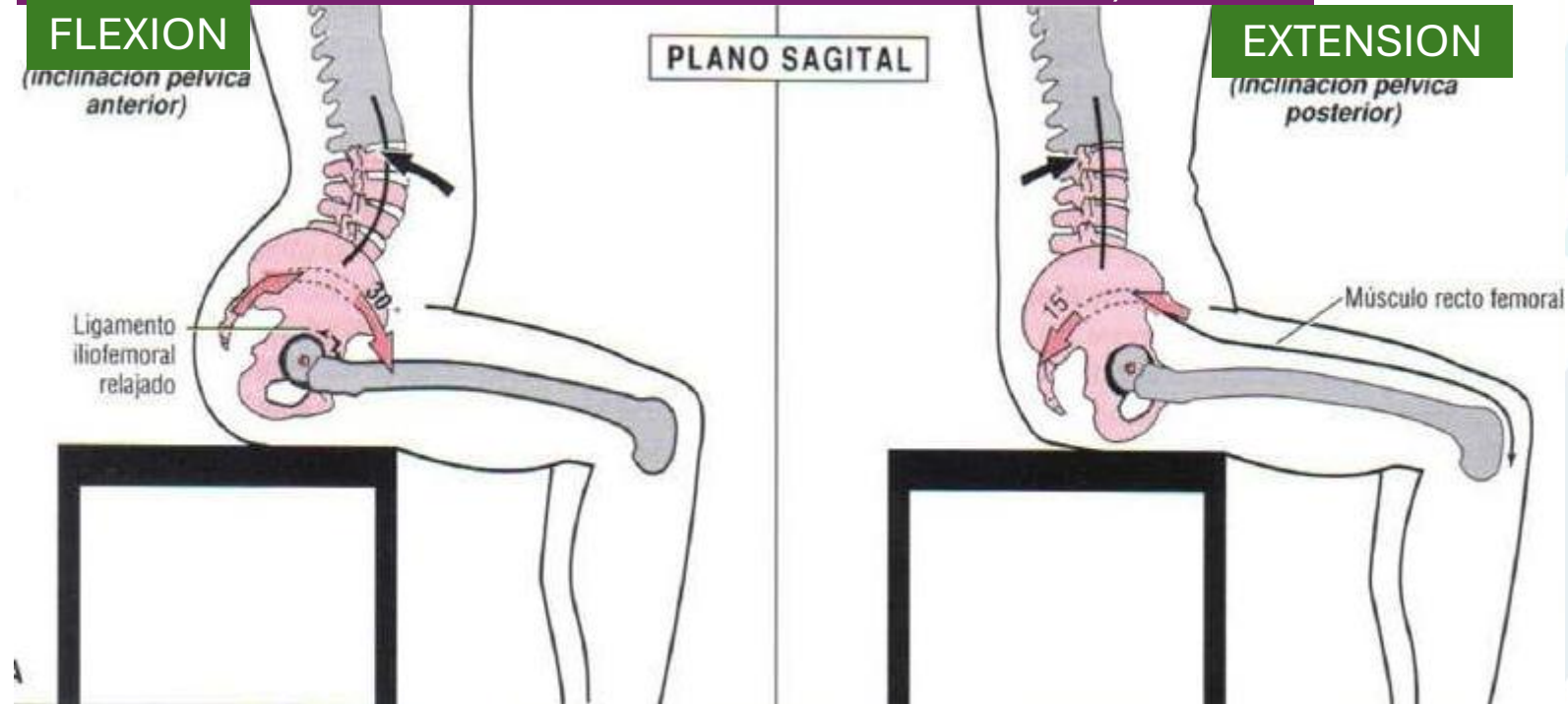


MOVIMIENTOS ARTICULARES



MOVIMIENTOS ARTICULARES

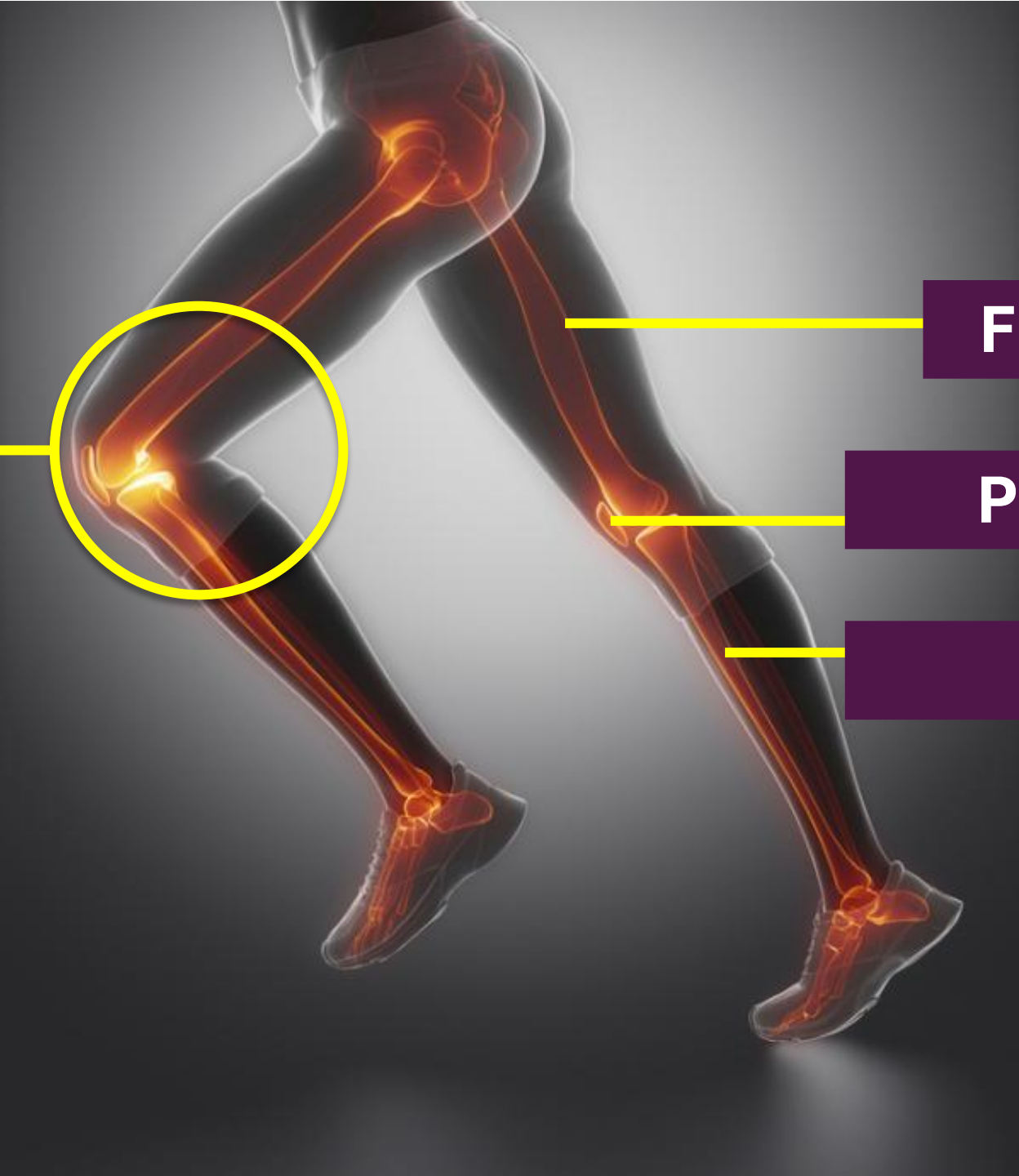
ROTACION COXOFEMORAL DE LA PELVIS SOBRE EL FEMUR (CON EL TRONCO SUPRALUMBAR ESTATICO)



RODILLA

**ART.
FEMOROTIBIAL**

**ART.
FEMOROPATELA
R**



FÉMUR

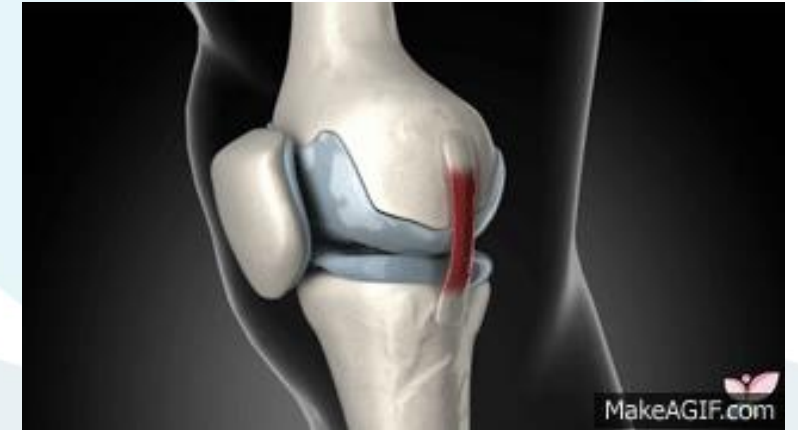PATELLA

TIBIA



ARTICULACION DE LA RODILLA

La rodilla está formada por la unión de 2 importantes huesos, el **fémur en su porción distal**, y la **tibia en la porción proximal**. Dispone asimismo de un pequeño hueso, llamado **rótula**, que se articula con la porción anterior e inferior del fémur. Puede realizar principalmente movimientos de flexión y extensión. Está rodeada por una cápsula articular y varios ligamentos que le dan estabilidad. En sus proximidades se insertan potentes músculos que hacen posible el movimiento de la extremidad.



En el ser humano, la articulación de la rodilla es la articulación más grande del cuerpo y una de las más complejas. Sirve de unión entre el muslo y la pierna. Soporta la mayor parte del peso del cuerpo en posición de pie. Está compuesta por la acción conjunta de los huesos fémur, tibia, rótula y dos discos fibrocartilagosos que son los meniscos. Fémur y tibia conforman el cuerpo principal de la articulación, mientras que la rótula actúa como una polea y sirve de inserción al tendón del músculo cuádriceps y al tendón rotuliano cuya función es transmitir la fuerza generada cuando se contrae el cuádriceps

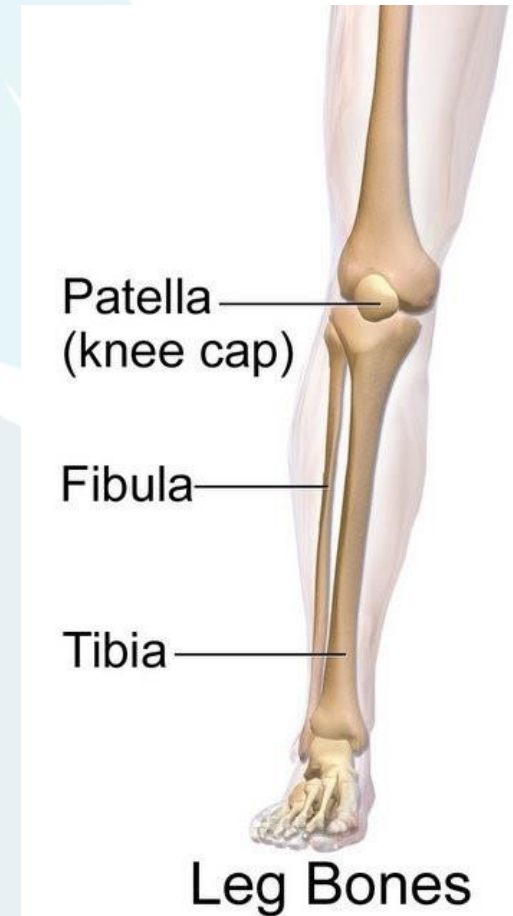
ARTICULACION DE LA RODILLA

- Es una articulación compuesta que está formada por dos articulaciones diferentes:
- **ARTICULACIÓN FEMOROTIBIAL:** Es la más importante y pone en contacto las superficies de los cóndilos femorales con la tibia. Es una articulación **Diartrosis Bicondilea**
- **ARTICULACIÓN FEMOROPATELAR:** Está formada por la tróclea femoral y la parte posterior de la rótula. Es una **diartrosis troclear.**



HUESOS DE LA RODILLA

- El extremo distal del **fémur** presenta dos protuberancias redondeadas llamadas cóndilos que están separadas por un espacio intermedio que se denomina espacio intercondileo.
- Por su parte el extremo superior de la **tibia** posee dos cavidades, las cavidades glenoideas, que sirven para albergar a los cóndilos del fémur.
- Por otra parte la **rótula** se articula en su porción posterior con una parte del fémur que se llama tróclea femoral.



HUESO RÓTULA (PATELLA)

Es un hueso sesamoideo situado en el plano anterior de la articulación de la rodilla, engastada en el tendón del cuádriceps. Es aplanada, de forma triangular con vértice inferior, y su eje mayor mide unos 5 cm.

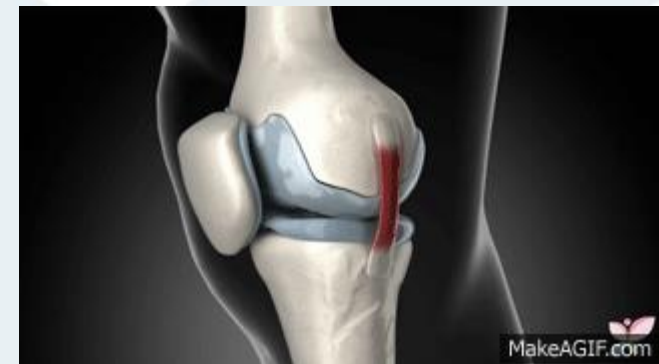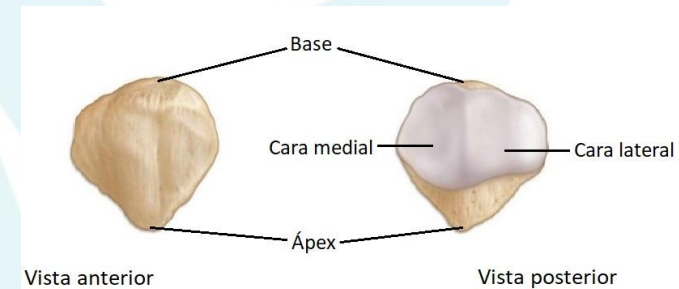
El borde superior (**base**) y la **cara anterior** reciben las fibras del tendón del cuádriceps, y de su vértice parte el ligamento rotuliano que continúa al tendón del cuádriceps.

La cara posterior (cara articular) posee la superficie articular para el fémur y, por debajo, una zona rugosa relacionada con formaciones adiposas de la articulación de la rodilla.

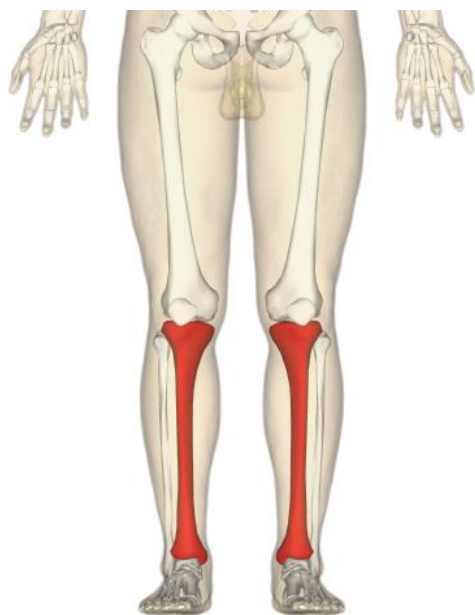
La superficie articular consta de dos vertientes laterales separadas por una cresta roma central que se adaptan a la superficie rotuliana del fémur.

Se considera el hueso sesamoideo más grande del cuerpo humano.

La rótula se articula en su porción posterior con una parte del fémur que se llama tróclea femoral. Entre ambas superficies se interpone un cartílago, el cartílago prerrotuliano que amortigua la presión entre los dos huesos.



HUESO TIBIA



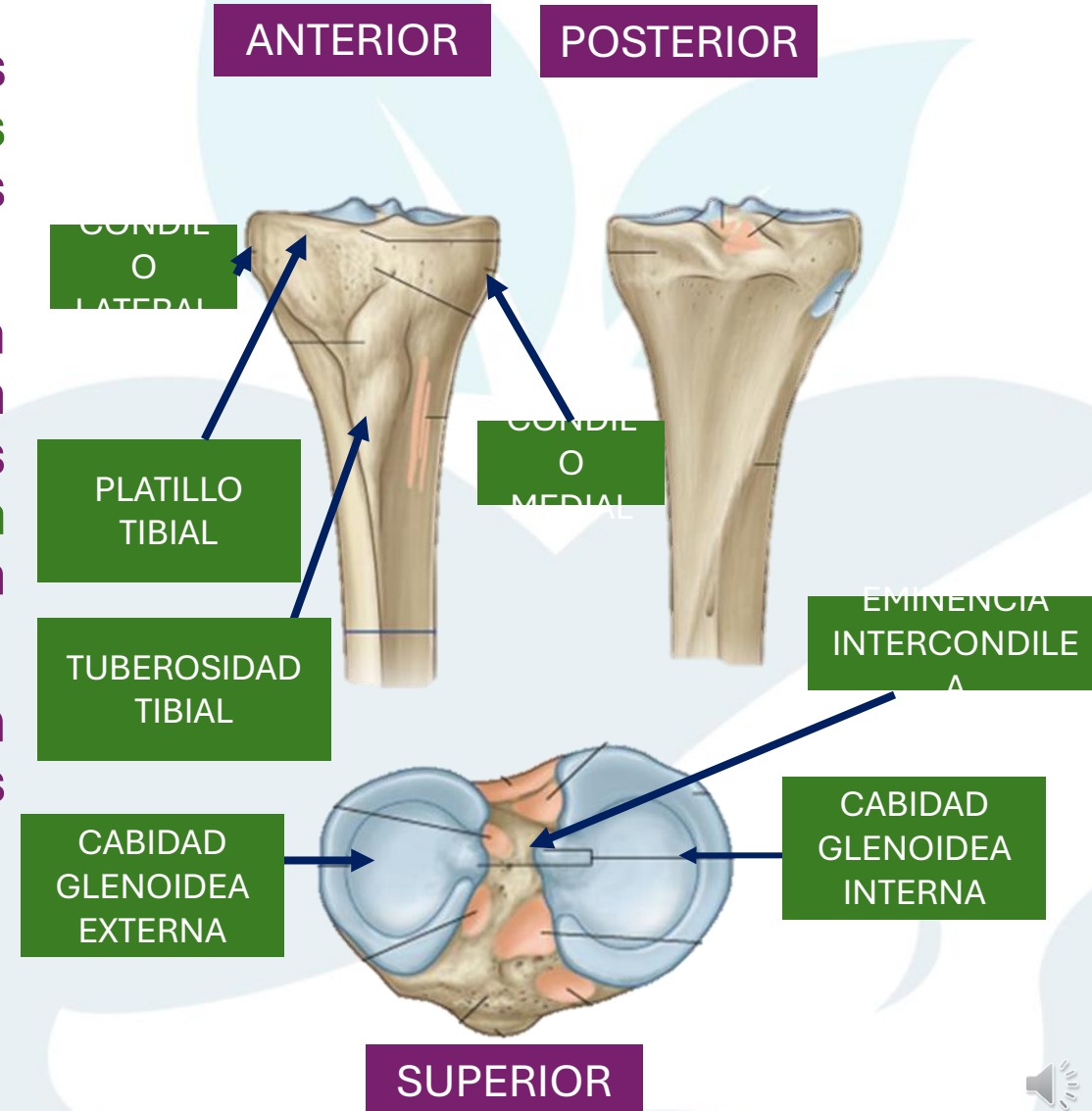
La tibia es un hueso largo de forma prisma triangular, par, situado en la parte anterior e interna de la pierna; presenta dos curvaturas de sentido contrario: la superior, cóncava hacia fuera; otra inferior, cóncava hacia dentro (en forma de S *itálica*).

Como todo hueso largo, presenta dos epífisis, una diáfisis. La epífisis proximal participa en la articulación de la rodilla, relacionándose con el fémur, mientras que la epífisis distal comparte la articulación del tobillo con la epífisis distal del peroné.



HUESO TIBIA | EPIFISIS PROXIMAL

- El extremo que se articula con el fémur es ancho y tiene dos **cavidades glenoideas interna y externa** que se articulan con los cóndilos del fémur.
- Tiene una cara superior plana denominada "**platillo tibial**", de donde emerge una eminencia entre las cavidades glenoideas nombrada espina de la tibia o **eminencia intercóndila**. Esta eminencia encaja en la fosa intercondílea del fémur.
- Las dos cavidades glenoideas descansan entre dos masas voluminosas denominadas **tuberosidades de la tibia**.
- la tuberosidad interna o **cóndilo medial**
- La tuberosidad externa o **cóndilo lateral**



HUESO TIBIA | DIAFISIS

Consta de tres bordes y tres caras

- **BORDES**

- **Borde anterior** (margo anterior): también llamado cresta anterior de la tibia.

- **Borde externo** (margo medialis): está ubicado del lado contrario al maleolo interno. En su parte inferior tiene superficie articular para el peroné.

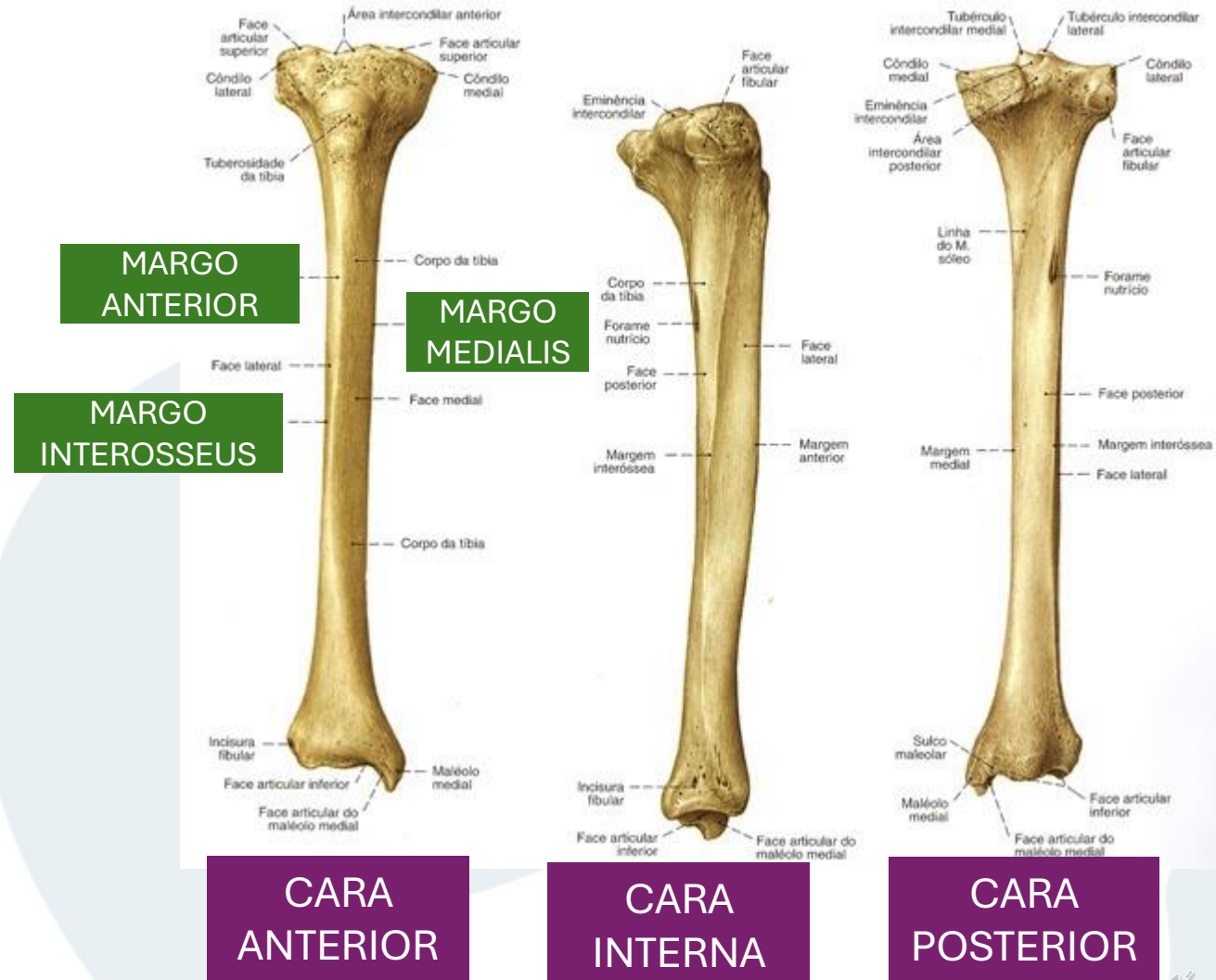
- **Borde interno** (margo interosseus): tiene la inserción de la aponeurosis plantar.

- **CARAS**

- **Cara interna** (facies medialis): es lisa, está en contacto con la piel. Presenta rugosidades para la pata de ganso.

- **Cara externa** (facies lateralis): se encuentra el tubérculo para el tibial anterior.

- **Cara posterior** (facies posterior): se encuentra la cresta oblicua de la tibia (sulcus malleolaris).



HUESO TIBIA | EPIFISIS DISTAL

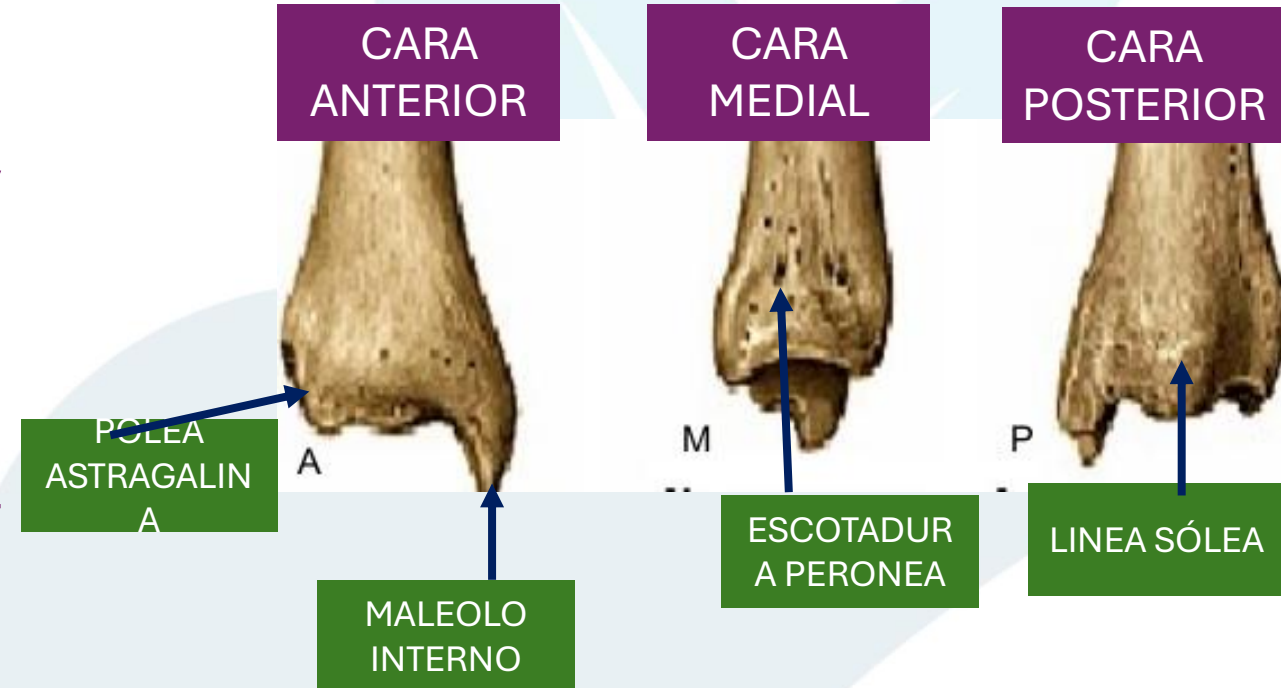
Tiene forma de pirámiden

MALEOLO INTERNO: es la parte ensanchada que también se puede palpar en la cara interna del tobillo, y es el sitio de unión con el astrágalo.

En la cara posterior de la tibia esta la **LÍNEA SÓLEA** (linea musculi solei), que es el lugar de inserción para el músculo sóleo.

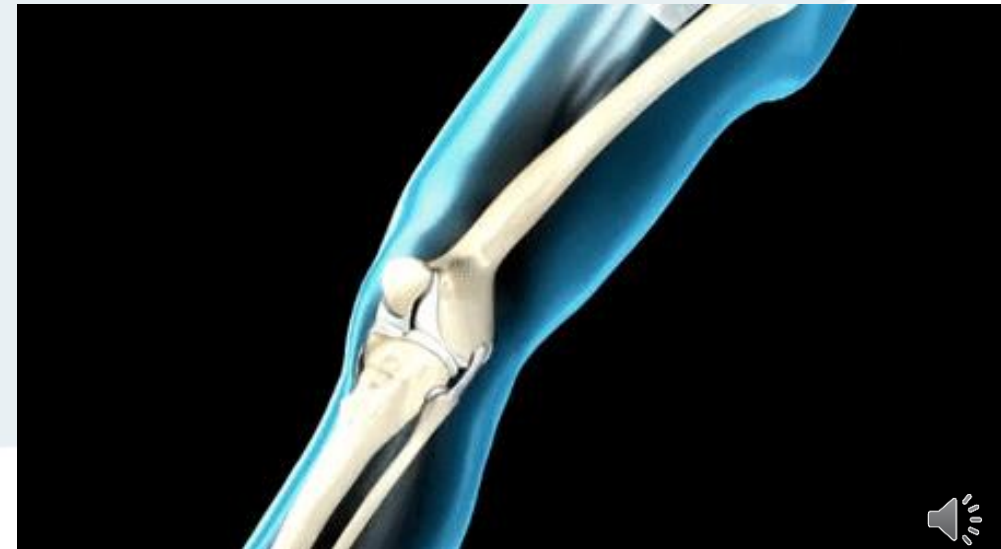
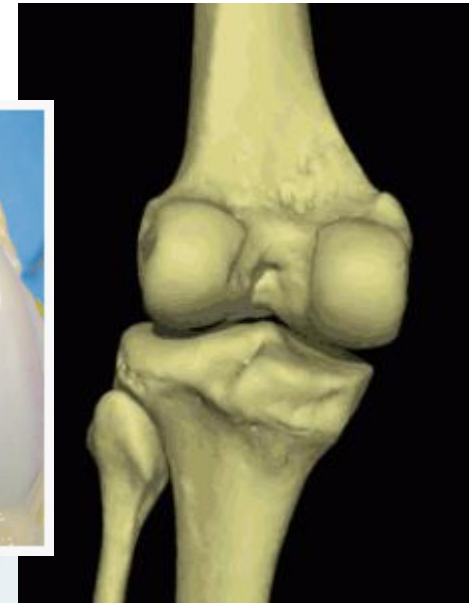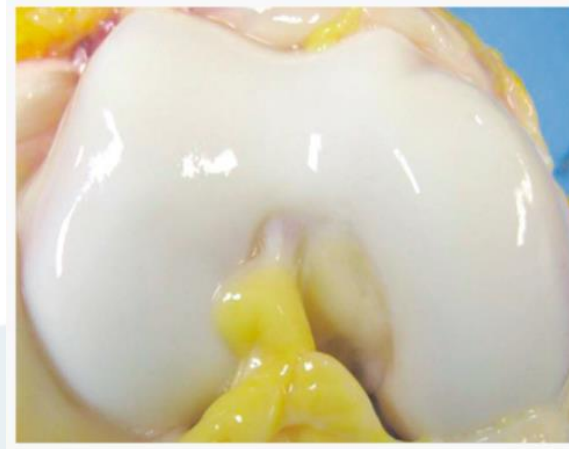
ESCOTADURA PERONEA: donde se articula el peroneo en su epífisis distal

POLEA ASTRAGALINA: Donde se inserta el astragalo



ARTICULACION DE LA RODILLA

- El principal movimiento que realiza es de flexoextensión, aunque posee una pequeña capacidad de rotación cuando se encuentra en flexión.



**ART.
TIBIOPERONEO-
ASTRAGALINA**

**ART.
TIBIOPERONEA**

TOBILLO

TIBIA

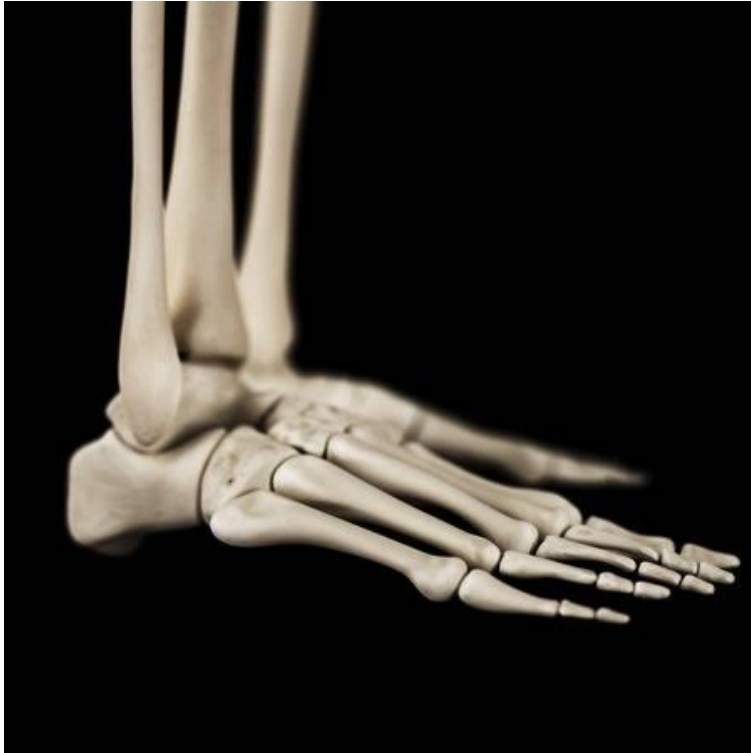PERONE

ASTRAGAL

O



ARTICULACION DEL TOBILLO



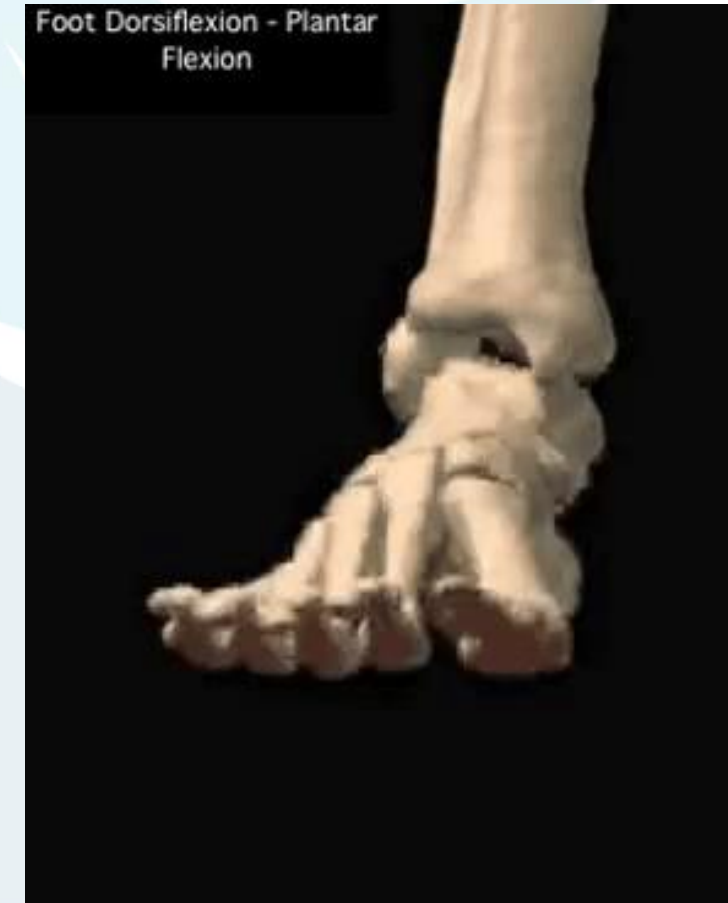El tobillo es la articulación donde se unen el pie y la pierna. El tobillo está constituido por tres huesos: **el peroné** y **la tibia** que pertenecen a la pierna, y el **astrágalo** que forma parte del pie. La tibia y el peroné forman conjuntamente en su parte inferior una mortaja articular o cúpula sobre la que se encaja la tróclea o polea del astrágalo.

El maléolo lateral va a ser más voluminoso que el medial, va a descender más y por tanto, se posterioriza más, lo que explica que exista una ligera oblicuidad (aproximadamente 20°). Sobre la estructura ósea existe una cápsula fibrosa, un conjunto de ligamentos, músculos y tendones que contribuyen a la solidez de la articulación y hacen posible el movimiento de la misma.



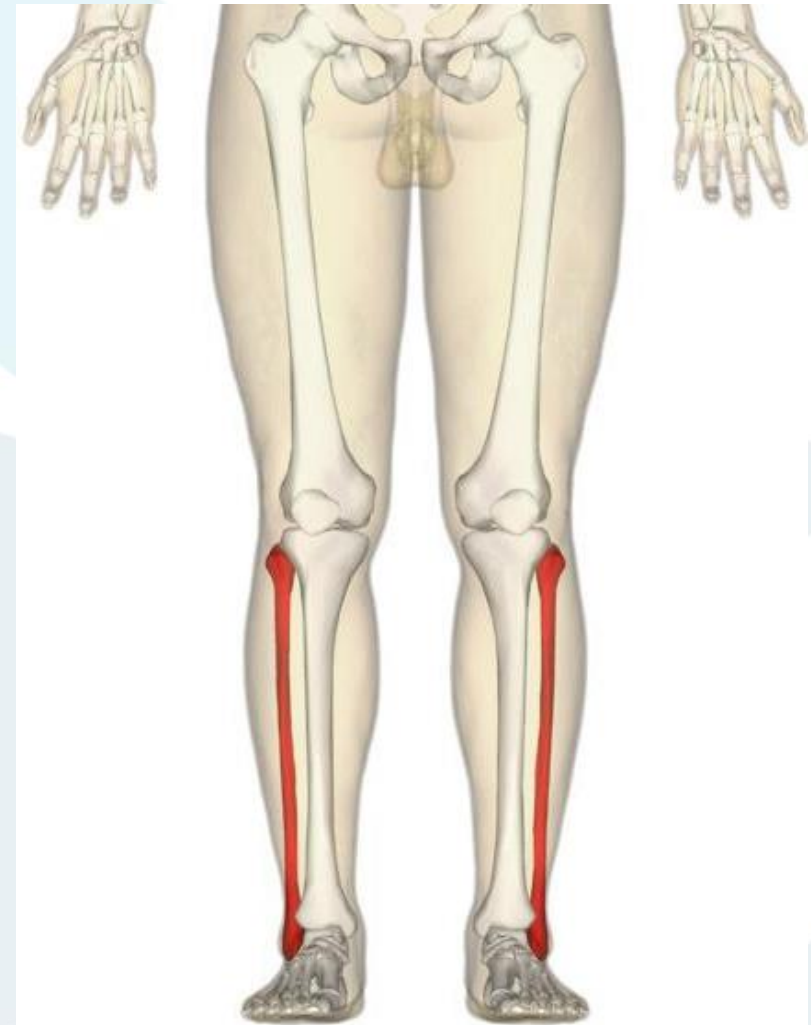ARTICULACION DEL TOBILLO

- La articulación del tobillo se compone de 2 bloques articulares:
- Una una pieza superior, formada por la **tibia** y el **peroné**, constituyendo de ese modo un bloque cuya superficie inferior presenta un agujero en forma de segmento cilíndrico.
- De una pieza inferior, constituida por el **astrágalo**, que va a soportar la superficie cilíndrica anteriormente nombrada con un eje transversal.
- Ambas pueden realizar los movimientos de **flexión** y de **extensión** alrededor del eje común.
- El cilindro macizo que forman, realmente se corresponde con la tróclea astragalina que contacta con la carilla articular de la cara externa del maléolo medial (tibia) y con la carilla articular de la cara interna del maléolo externo (peroné). La articulación del tobillo sirve de unión entre el segmento inferior de la pierna y el pie. Constituye una unidad funcional integrada por la suma de dos articulaciones morfológicamente independientes, la tibioperonea inferior y la tibioperoneoastragalina.



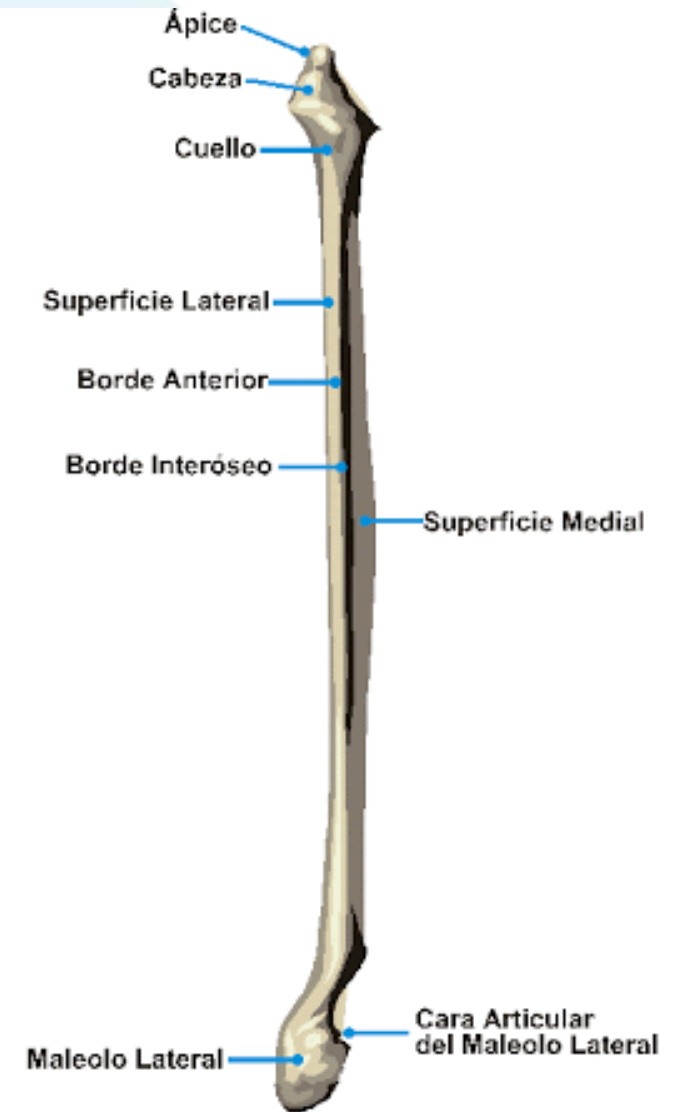
HUESO PERONE O FIBULA

- El peroné, también llamado fíbula, es un hueso de la parte inferior de la pierna, largo, par, asimétrico
- Se encuentra en la parte externa de la pierna, paralelo a la Tibia.
- Se articula por dentro con la tibia mediante una articulación diartrosis del tipo artrodias, formando junto con la tibia la pinza tibioperonea, y por abajo con el astrágalo, formando la articulación "tibioperoneoastragalina".



HUESO PERONE

- **EPIFISIS PROXIMAL:** Extremo superior o cabeza del perone, donde se destaca: La **apófisis estiloides** en el borde medial presenta carilla articular con la tibia.
- **DIAFISIS:** La diáfisis del peroné es de forma prismática, presenta 3 caras: externa interna y posterior.
- Posee 3 bordes: Anterior, lateral y medial
- **EPIFISIS DISTAL:** Se destaca el maléolo lateral (externo) del tobillo, que se puede palpar a través de la piel a nivel del borde externo del tobillo.
- Posee una cara articular opuesta al maléolo externo para articular con el astrágalo y la tibia



HUESO ASTRAGALO O TALUS

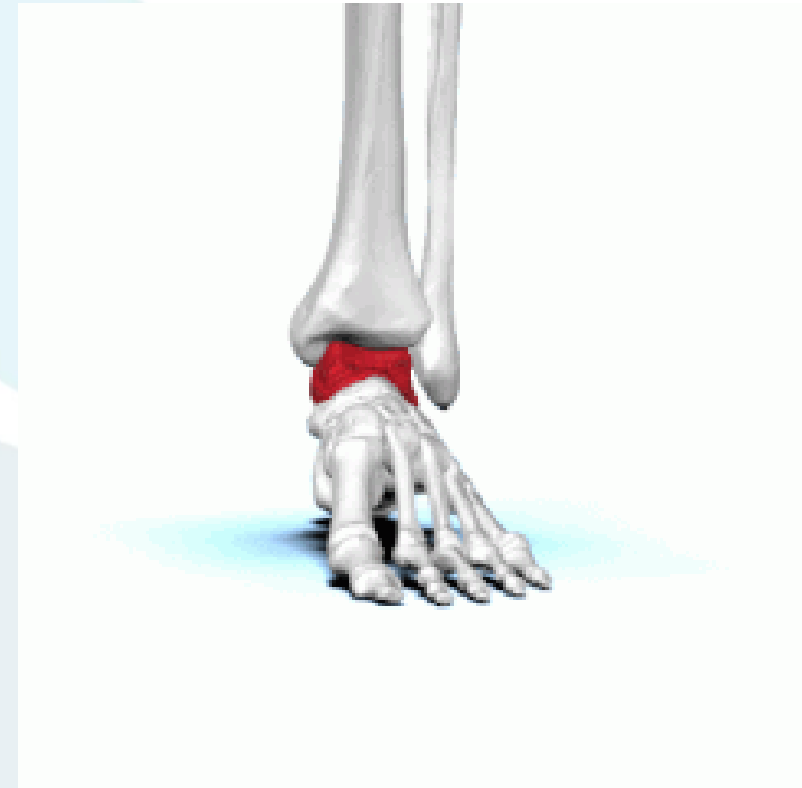El hueso astrágalo o talus,, se encuentra en el tobillo.

Es un hueso corto que forma parte del tarso del pie.

Une la pierna con el pie mediante las articulaciones con el maléolo peroneo o lateral, y el maléolo tibial o medial y la carilla articular inferior.

En el pie, forma articulación con 2 tarsos, el calcáneo y el navicular o escafoides.

La función del astrágalo es transmitir todo el peso del cuerpo humano al pie.



HUESO ASTRAGALO O TALUS

El astrágalo está formado por tres partes, el cuerpo, la cabeza y el cuello. El cuerpo es la porción más grande, tiene forma cuboidal y se encuentra posterior. La cabeza es anterior, y el cuello se sitúa entre la cabeza y el cuerpo.

Por la forma del astrágalo, se pueden describir seis cara:

CARA SUPERIOR: Cuerpo del astrágalo. Es convexa y lisa, formando la tróclea astragalina que permite articular con la tibia.

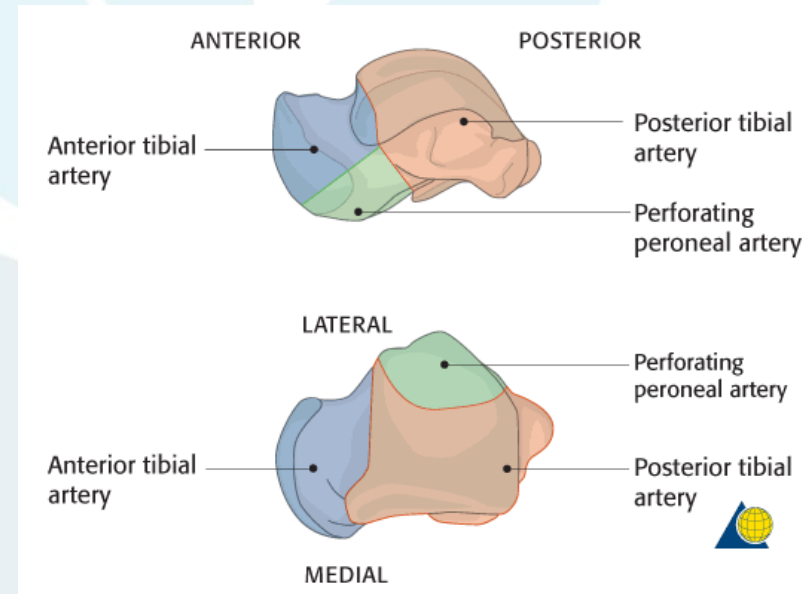
CARA INFERIOR: Cuerpo y cuello del astrágalo. La cara inferior se divide en tres partes que son la superficie articular anterior, la superficie articular medial y la superficie articular posterior. Todas ellas están separadas por el surco del astrágalo y permiten articularse con el calcáneo

CARA LATERAL: Cuerpo del astrágalo. Cara articular con forma triangular en vista dorsal llamada cara maleolar lateral

CARA MEDIAL: Cuerpo del astrágalo. Cara articular con forma de coma llamada cara maleolar medial que se congrua con el maléolo tibial.

CARA ANTERIOR: La cabeza del astrágalo. Tiene superficie convexa llamada la cara articular y es donde se congrua con el navicular.

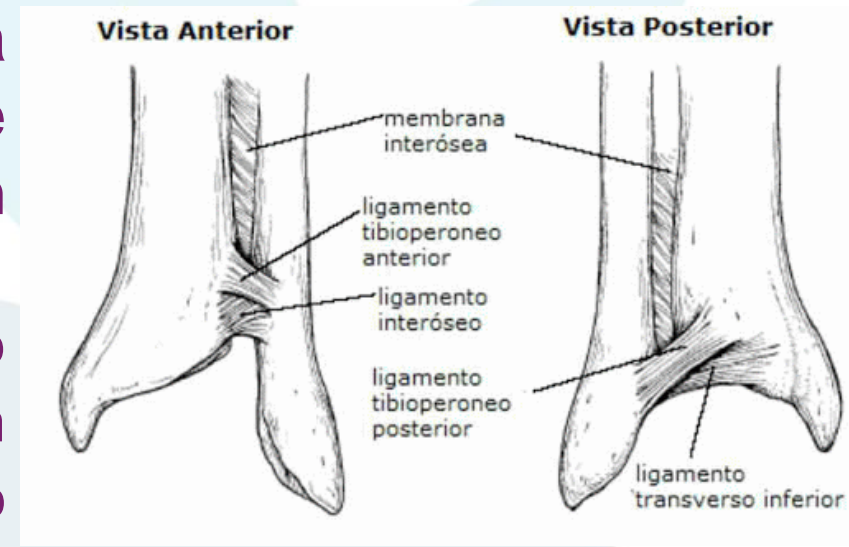
CARA POSTERIOR: Cuerpo del astrágalo. Se encuentra el apófisis posterior del astrágalo que tiene forma de bifurca. Entremedio de esta bifurca, pasa el tendón del músculo flexor largo del dedo gordo.



ART. TIBIOPERONEA DISTAL (MORTAJA T-P)

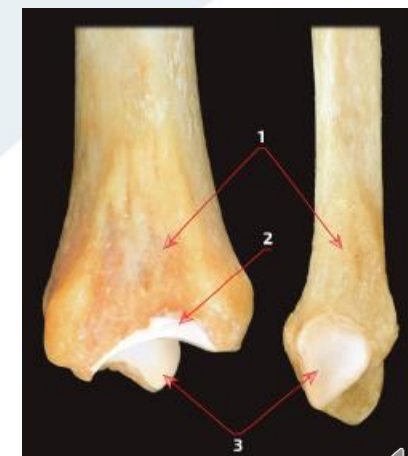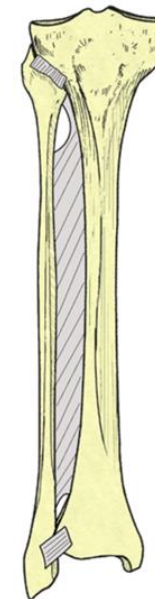
Pieza superior de la articulación del tobillo, formada por la tibia y el peroné, constituyendo un bloque cuya superficie inferior presenta un agujero en forma de segmento cilíndrico.

La articulación tibioperonea inferior pone en contacto los segmentos inferiores de la tibia y el peroné. Está reforzada por 2 ligamentos, uno anterior y otro posterior. Es una articulación de gran relevancia funcional que permite cierto grado de separación entre la tibia y el peroné durante los movimientos de flexión y extensión del pie. Además hace posible el movimiento de rotación del peroné.



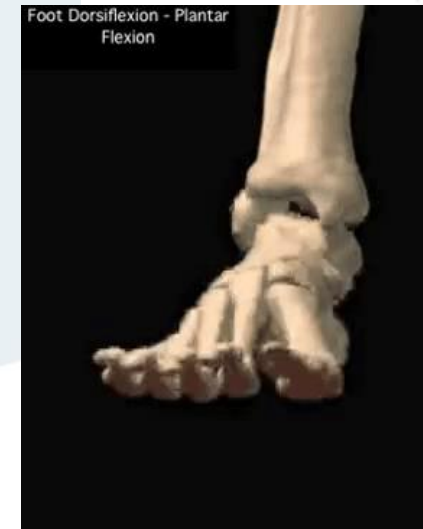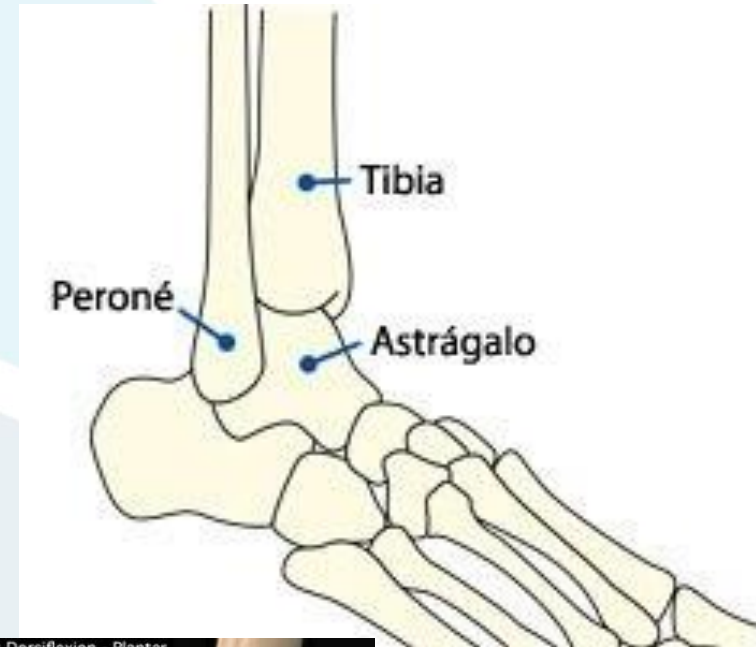ARTICULACIÓN TIBIOPERONEA

- La tibia y Perone, se unen en sus epífisis proximal mediante la sindesmosis tibiperonea.
- En su epífisis distal mediante la articulación tibioperone.
- Además el perone y la tibia se unen entre si en su diáfisis por la membrana interósea de la pierna.
- **SINDESMSIS TIBIOPERONEA PROXIMAL:** La unión entre la tibia y el peroné es una articulación de tipo fibroso, donde ambos huesos están unidos por una lámina de tejido fibroso. Carece de cartílago articular
- **MEMBRANA INTEROSEA:** es una membrana fibrosa que se extiende entre los bordes oseos de ambos huesos. Es un refuerzo de la sindesmosis tibioperonea
- **ARTICULACION TIBIOPERONEA DISTAL:** Sindesmosis articular con superficie articular en tibia y perone (1) la tibia cuenta con un cartílago tibial para la sindesmosisi (2) y se puede onservar la superficie articular de de los maléolos tibial y peroneal.(3)



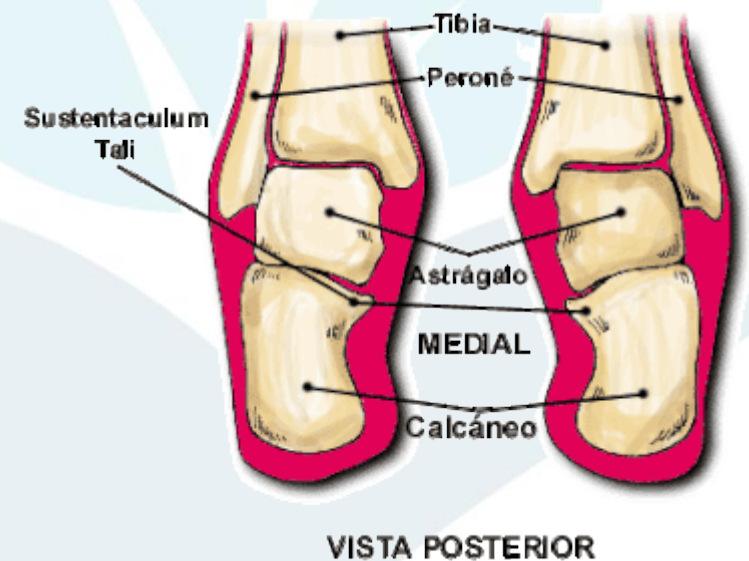
ART. TIBIOPERONEOASTRAGALINA

- La articulación **tibioperoneoastragalina** es la principal del tobillo y pone en contacto los segmentos inferiores de la tibia y el peroné con el astrágalo.
- Pertenece al género de las articulaciones en **polea** (sinoviales).
- Está formada por las extremidades distales de los huesos de la pierna, constituyendo la mortaja tibioperonea que se articula con el astrágalo.
- Por parte de la tibia interviene la cara inferior del maléolo tibial
- Por parte del peroné la cara interna del maléolo peroneo, y por parte del astrágalo su cara superior. De esta forma queda una articulación troclear formada por 3 huesos: tibia, peroné y astrágalo.



ART. TIBIOPERONEOASTRAGALINA

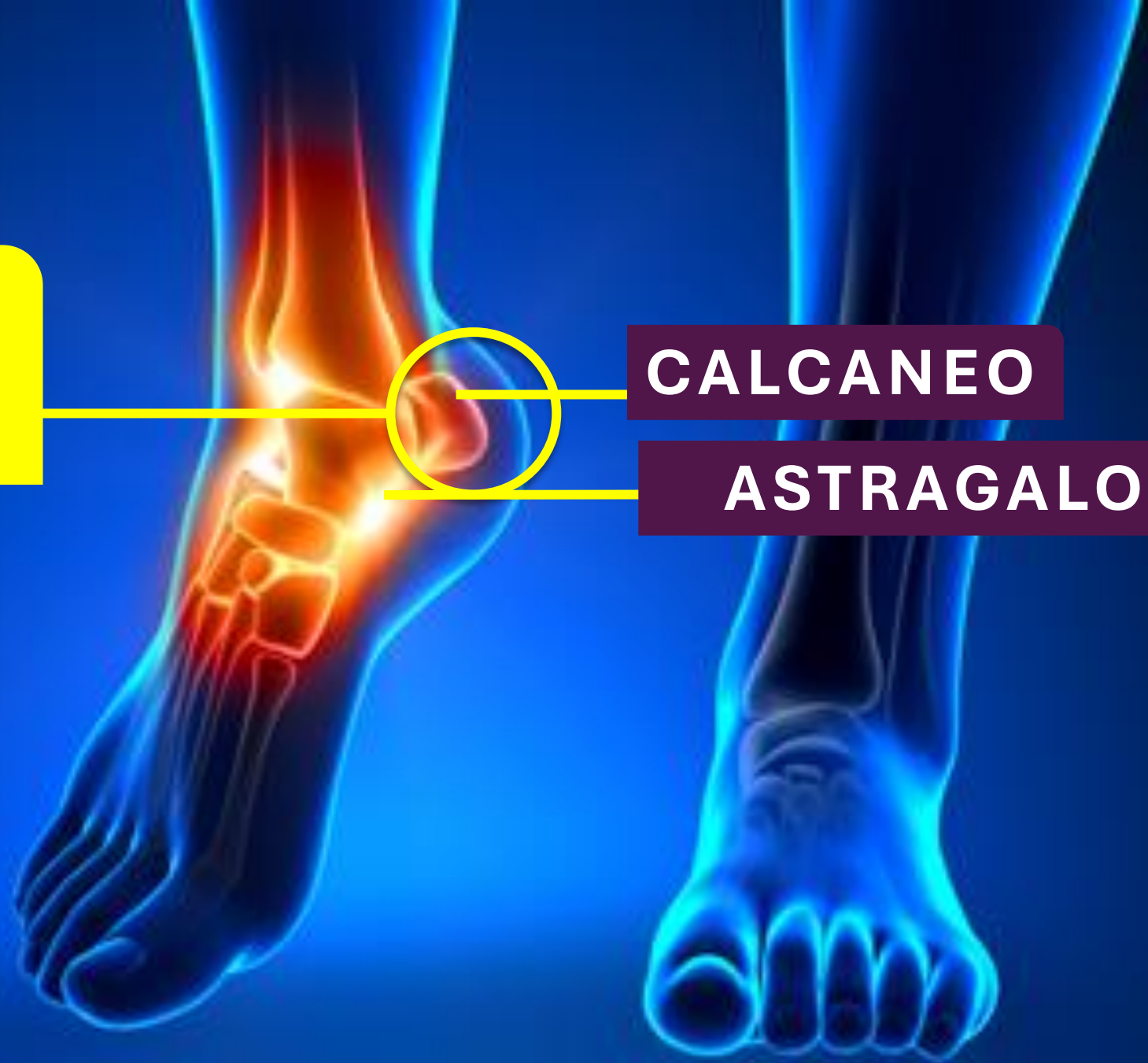- La tibia y el peroné encierran el astrágalo en lo que suele llamarse la mortaja o pinza Tibia-peronea (Articulación tibioperonea). Las prominencias óseas de sus extremos distales se denominan maleolos. La tibia y el peroné están unidos por potentes ligamentos que impiden su separación aunque permiten cierta movilidad pasiva. El astrágalo queda encerrado en estas paredes, la tibia por medial y el maleolo peroneo por lateral, de tal manera que solo se le permite un grado de libertad de movimiento, flexoextensión.



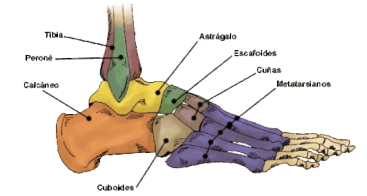
**ART.
SUBASTRAGALIN
A**

CALCANEEO

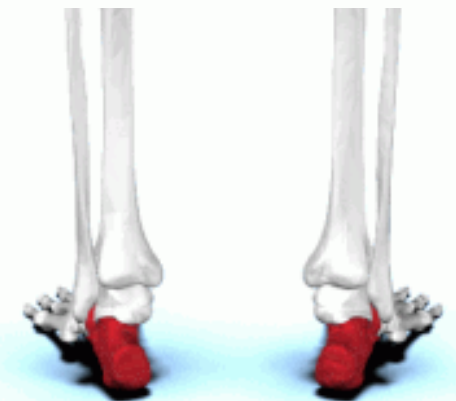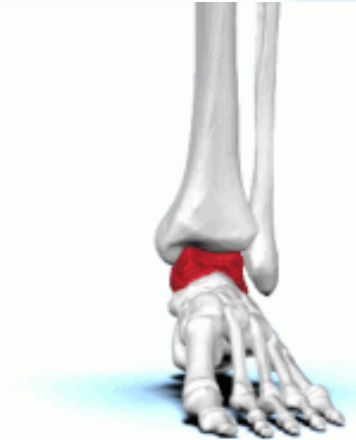ASTRAGALO



ART. ASTRGALOCALCANEA O SUBASTRAGALINA

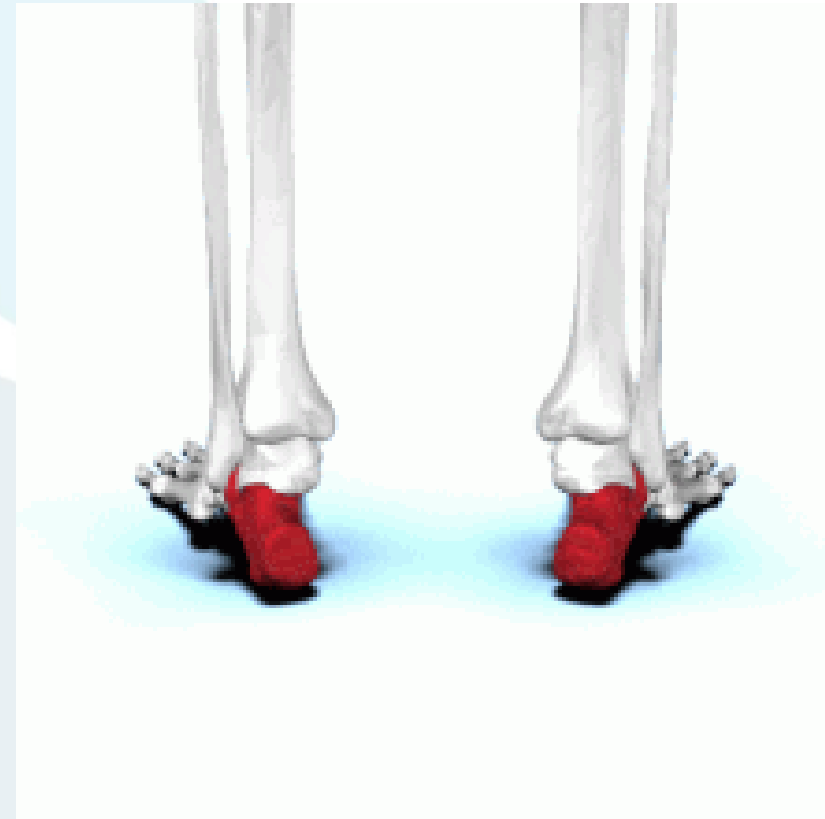

- Se distinguen dos articulaciones:
- **ARTICULACION SUBASTRAGALINA POSTERIOR:** La mas grande, que articula ambos cuerpos óseos (Astrágalo y calcáneo)
- **ARTICULACION SUBASTRAGALINA ANTERIOR:** articula la apófisis anterior del calcáneo con el cuello y la cabeza del astrágalo.
- Entre ambas articulaciones queda un espacio, no articular, llamado **seno del tarso**. La articulación subastragalina es la primera articulación del pie, formada por el astrágalo por arriba y el calcáneo por debajo. En esta articulación se realiza la pronosupinación del pie. El astrágalo se apoya en dos carillas articulares: la posterior, más amplia y la anterior, que presenta por parte del calcáneo una apófisis por su cara medial.



HUESO CALCANEO

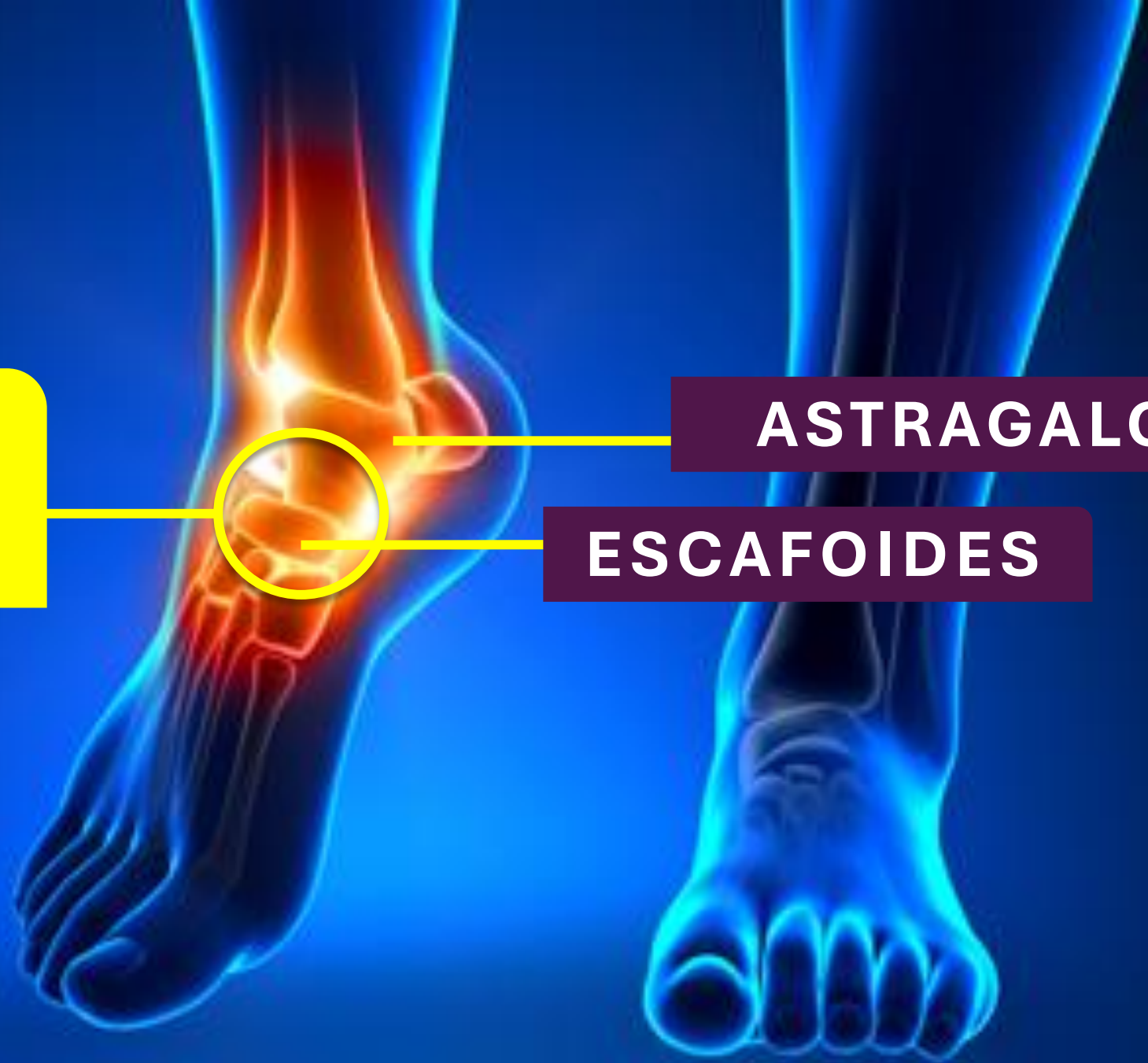- El calcáneo (del latín Calcaneus o Calcaneum) es uno de los siete huesos del tarso, Hueso corto, asimétrico e irregular.
- Ha tomado su nombre de “calcare”, pisar, por ser el hueso que forma el talón.
- Su diámetro antero-posterior es el mayor.
- Consta de seis caras o lados: superior e inferior, laterales y anterior y posterior. Este hueso constituye el talón del pie.



**ART.
ASTRAGALO-
ESCAFOIDEA**

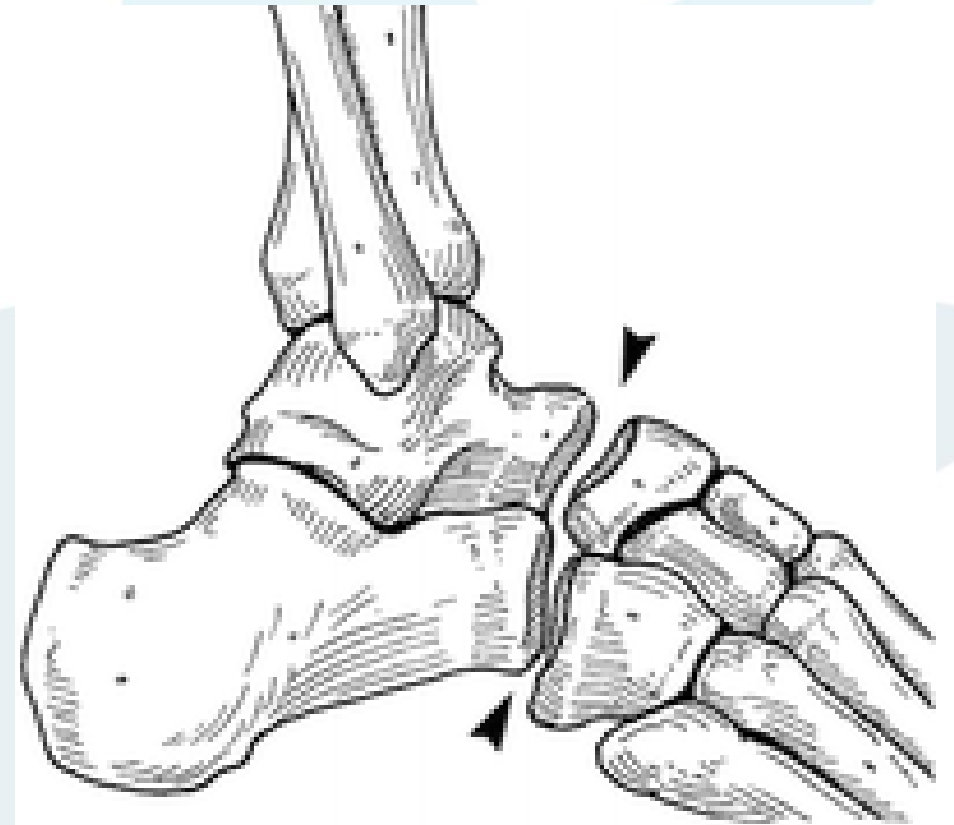
ASTRAGALO

ESCAFOIDES



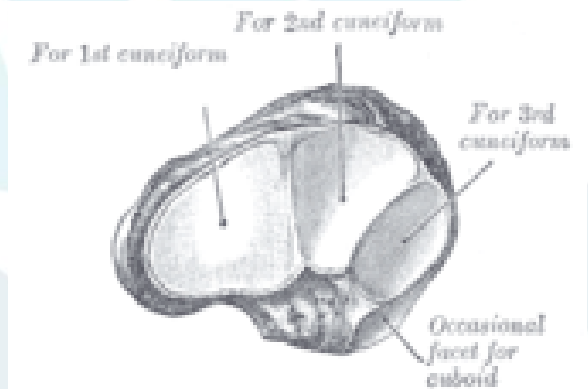
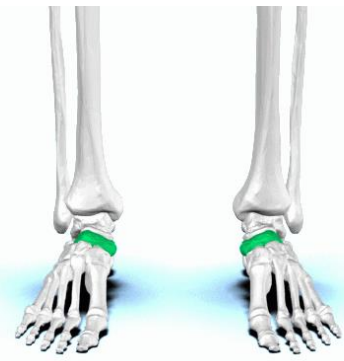ART. ASTRAGALOESCAFOIDEA

Esta articulación forma una semicircunferencia prolongada por la cápsula y los ligamentos de refuerzo.
La cabeza del astrágalo es un segmento de esfera que se corresponde perfectamente con la concavidad del escafoides.

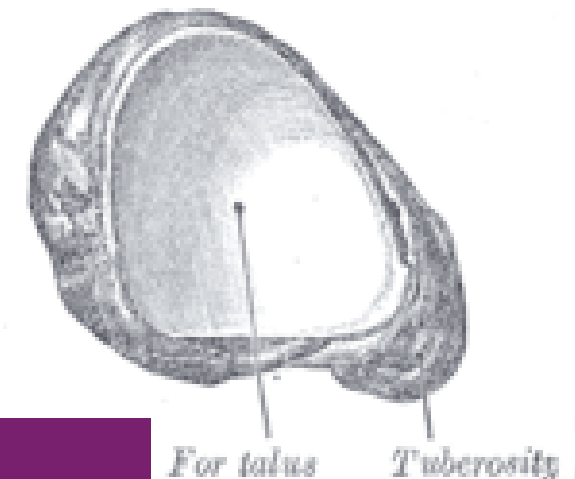


HUESO ESCAFOIDE O NAVICULAR

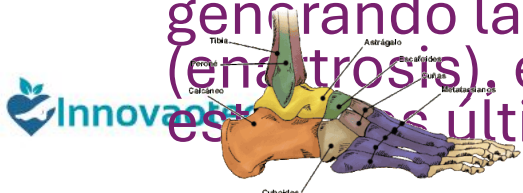
- El hueso navicular es un hueso del pie, corto, par y asimétrico; tiene seis caras, anterior y posterior, externa e interna, superior e inferior ; dos bordes, superior e inferior, y dos extremos, externo e interno.
- Se distingue del resto de huesos del tarso por la forma de barco que tiene. La cara posterior es cóncava para acoger la cabeza del astrágalo. La anterior se divide en 3 facetas que se articulan con las respectivas cuñas o huesos cuneiformes. Las caras superior e inferior son rugosas y estrechas. En la zona medial o interna forma un vértice llamado tuberosidad del navicular. En la cara lateral aparece de forma inconstante una superficie articular para el cuboides.
- Se encuentra en la cara interna de la segunda fila del tarso. Se articula con la cabeza del astrágalo por detrás, con las tres cuñas por delante y con el cuboides por fuera generando las articulaciones astragaloescafoidea (enartrosis), escafocuboidea y escafocuneal, siendo estas últimas pertenecientes al género de artrodias



ANTEROLATERAL



LATERAL



CALCANEEO

ASTRAGALO

ESCAFOIDE

CUBOIDES

ART. DE CHOPART

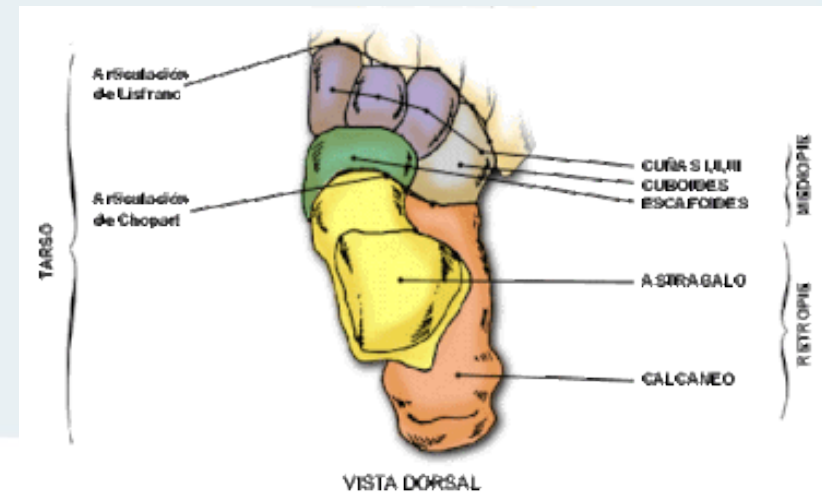
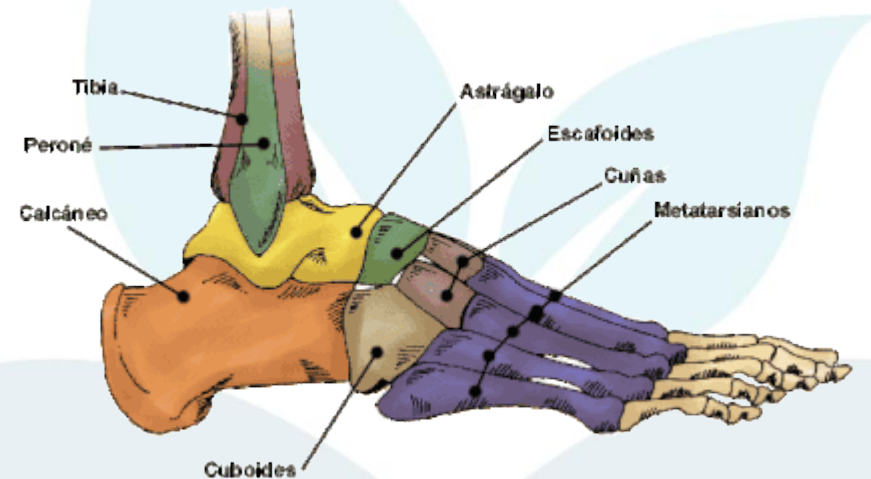
**ART.
CALCANEOCUBOIDEA**

**ART.
ASTRAGALOESCAFOID
EA**



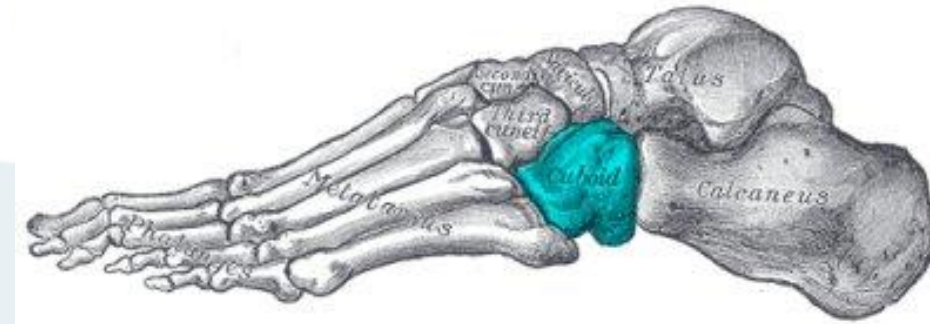
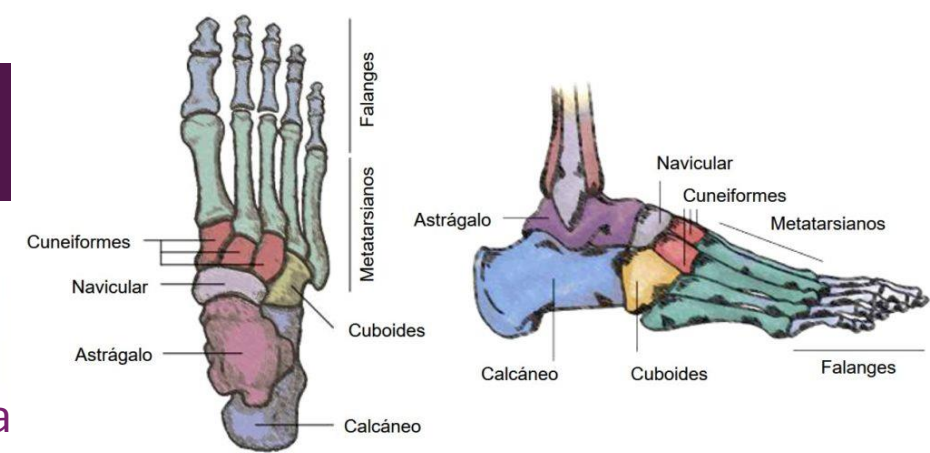
ARTICULACION DE CHOPART

- Es una articulación plana, una línea imaginaria que se prolonga por la **articulación calcáneo-cuboidea** y sigue por la **articulación astrágalo escafoidea**, describiendo una doble curva en forma de S muy alargada que se denomina generalmente articulación de Chopart.
- Marca el límite entre el retropié y el mediopie.



HUESO CUBOIDES

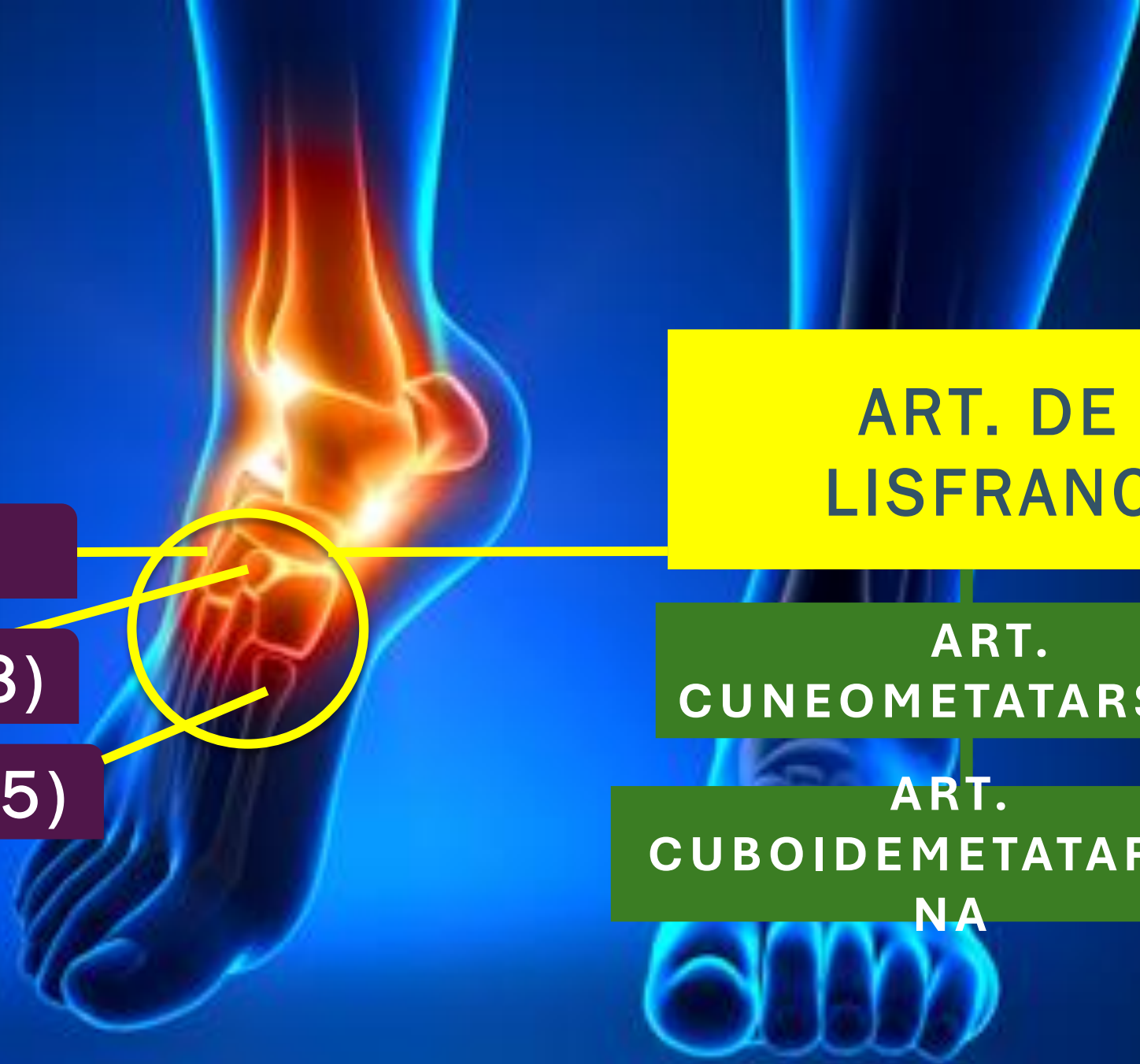
- El hueso cuboides (Cuboideum) es un hueso del pie, corto, par, de forma irregular cúbica, con seis caras: superior e inferior, laterales y anterior y posterior, de las cuales tres son articulares.
- Se encuentra en la parte externa de la segunda fila del tarso; se articula con el calcáneo, navicular, 3ª cuña y con los metatarsianos 4º y 5º, siendo estas articulaciones del tipo artrodias.
- Contribuye al soporte lateral del pie. Se ubica en el mediopie del tarso, en su porción lateral. Forma parte de las articulaciones tarsometatarsianas en distal y constituye la articulación calcaneocuboidea en proximal.



El hueso cuboides se articula proximalmente con el calcáneo, medialmente con el navicular (o escafoides) y el cuneiforme lateral y distalmente con los dos metatarsianos laterales (IV y V). Se forman respectivamente, las articulaciones calcaneocuboidea (con el calcáneo), la cuneocuboidea (con el cuneiforme lateral) y la tarsometatarsiana (con el IV y el V metatarsianos), siendo todas estas articulaciones del tipo sinovial planas.

Así, el hueso cuboides forma parte tanto de la articulación de Chopart (que separa retropié de mediopié) y de la articulación de Lisfranc, que separa mediopie de antepié).





ART. DE LISFRANC

ART. CUNEOMETATARSIANA

ART. CUBOIDEMETATARSIANA

CUBOIDES

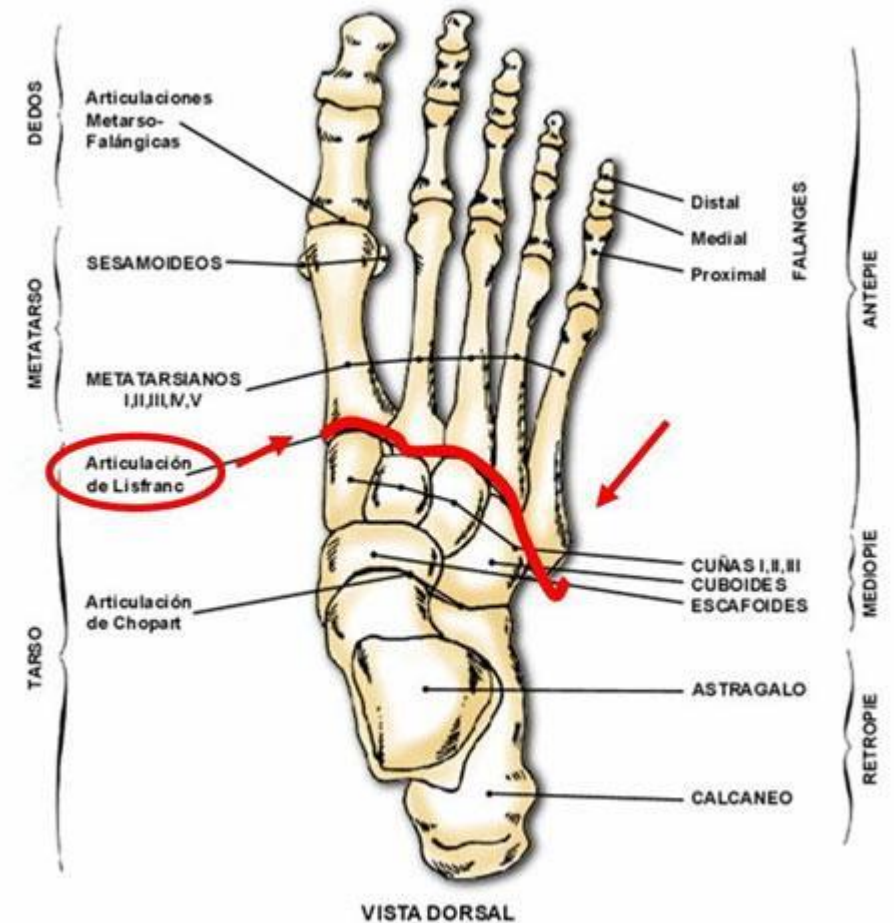
CUNEIFORMES(3)

METATARSIANOS (5)



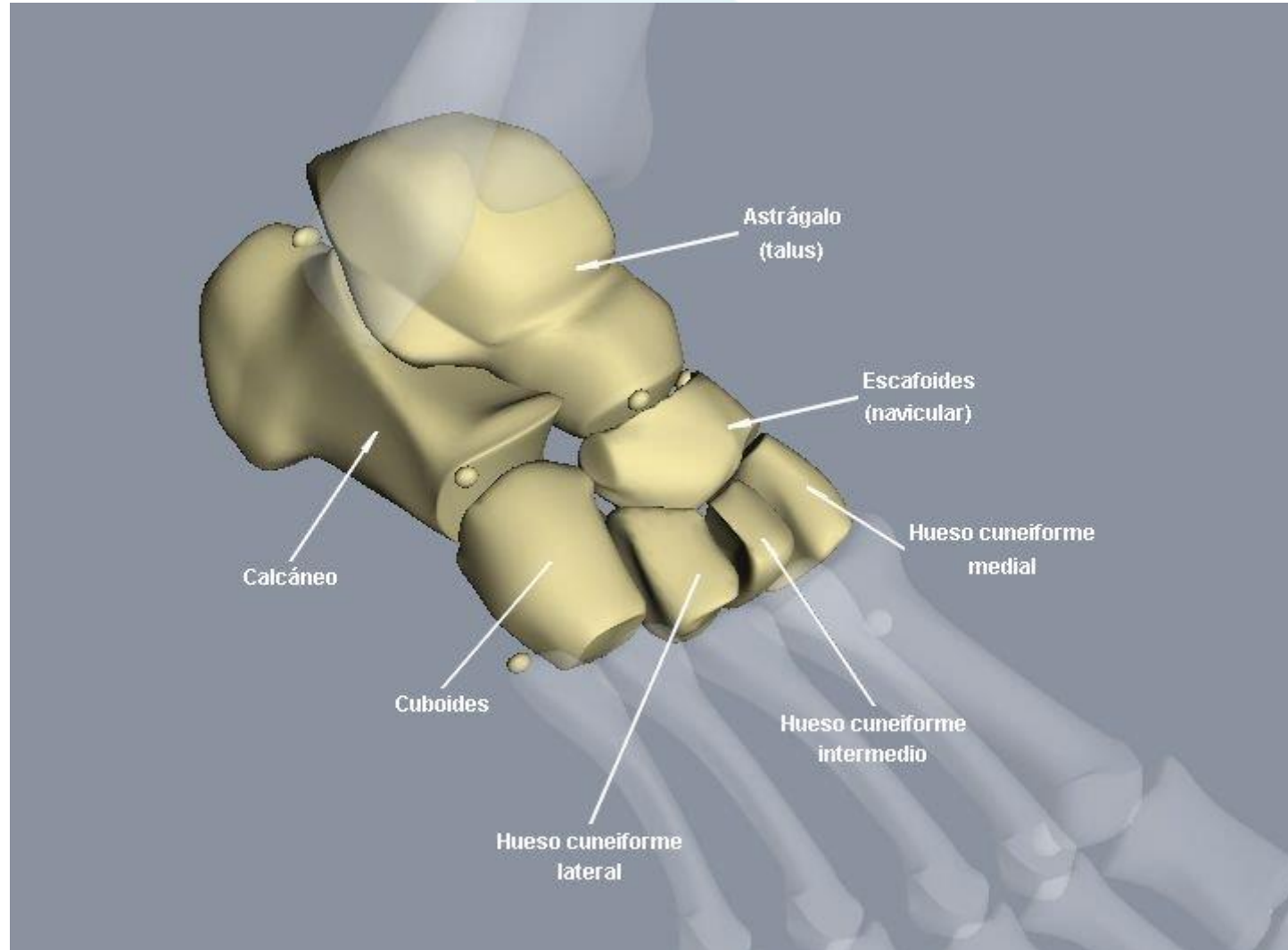
ARTICULACION DE LISFRANC

- Se denomina articulación tarso-metatarsiana.
- Es el conjunto de articulaciones que divide el antepie con el mediopie y el tarso con el metatarso.
- Se compone de las articulaciones:
 - Art. Cuneo-Metatarsiana
 - Art. Cuboide-Metatarsiana.



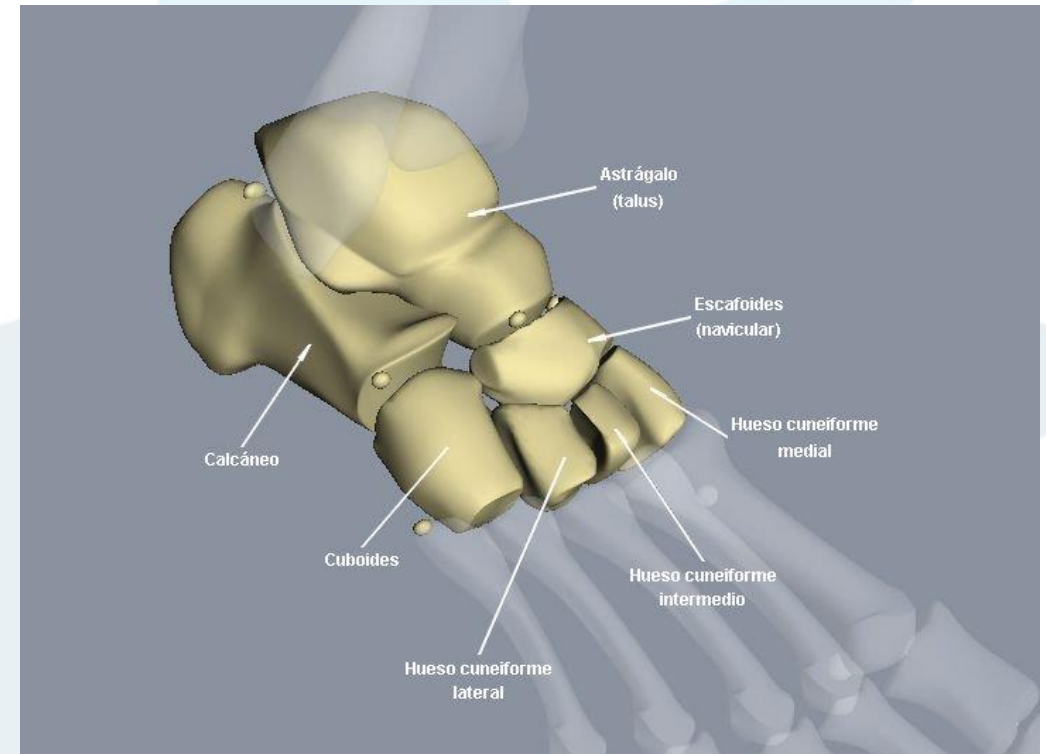
HUESOS CUNEIFORMES

- Los huesos cuneiformes son huesos cortos de la fila anterior del tarso.
- En número de tres para cada pie, 1, 2 y 3 de dentro a fuera:



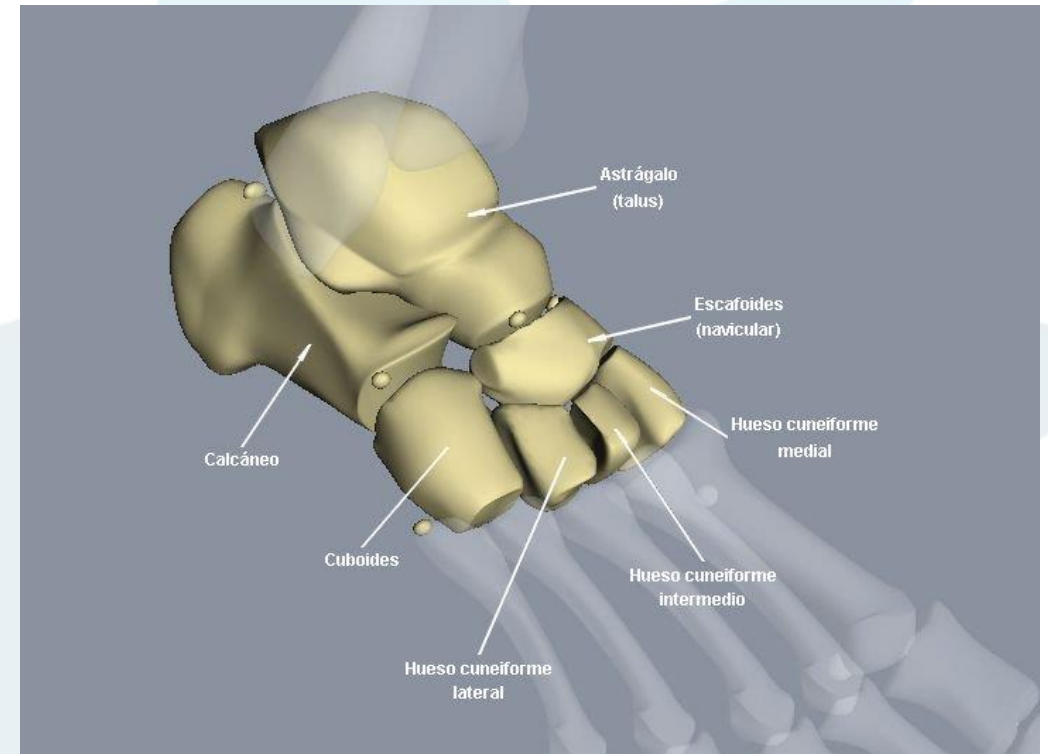
HUESO CUNEIFORME MEDIAL

- El hueso cuneiforme medial (también conocido como primer cuneiforme) es el mayor de los huesos cuneiformes.
- Está situado en la cara medial del pie, anterior al hueso navicular y posterior a la base del primer metatarsiano. Es lateral al hueso cuneiforme intermedio
- Se articula con cuatro huesos: el navicular, el hueso cuneiforme intermedio, y el primer y segundo metatarsianos.
- El músculo tibial anterior y el músculo peroneo lateral largo se insertan en el hueso cuneiforme medial.
- Posee 6 caras: 3 articulares y 3 rugosas. Lo que lo diferencia de los otros dos huesos cuneiformes.



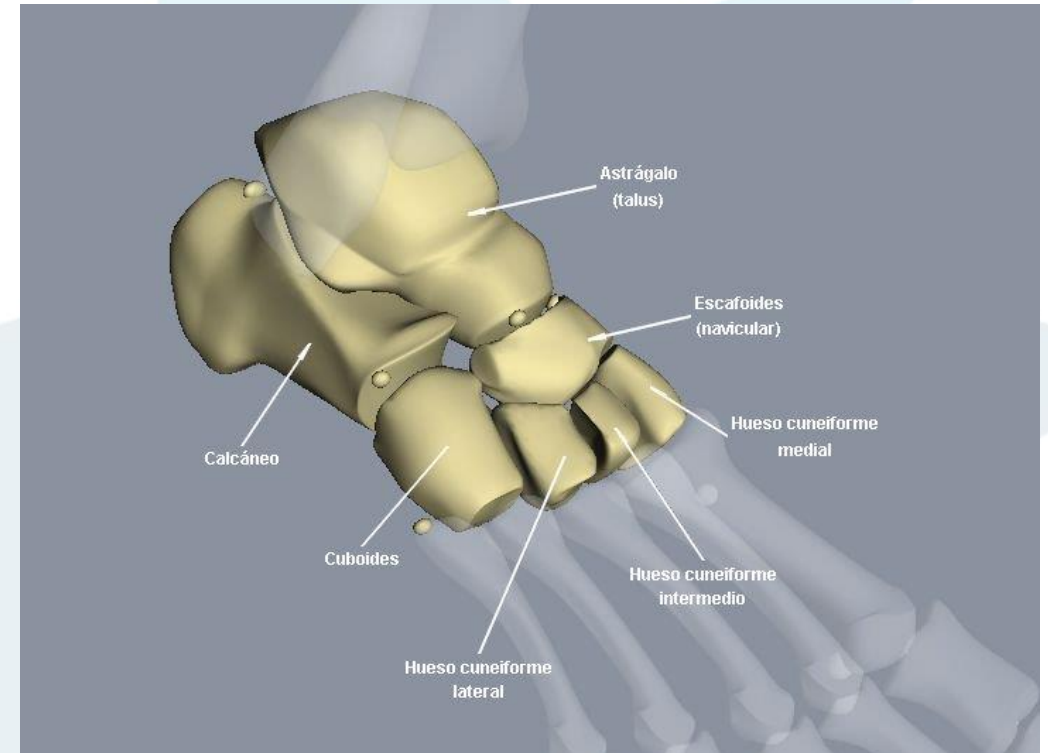
HUESO CUNEIFORME INTERMEDIO

- El hueso cuneiforme intermedio o segundo cuneiforme está situado entre los otros dos huesos cuneiformes (el medial y el lateral), y se articula con el navicular posteriormente y con el segundo metatarsiano anteriormente.



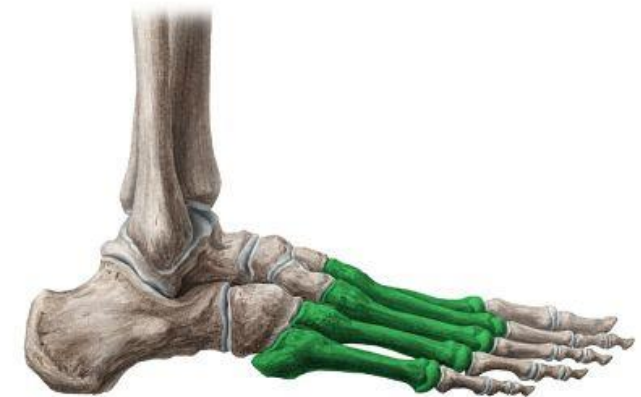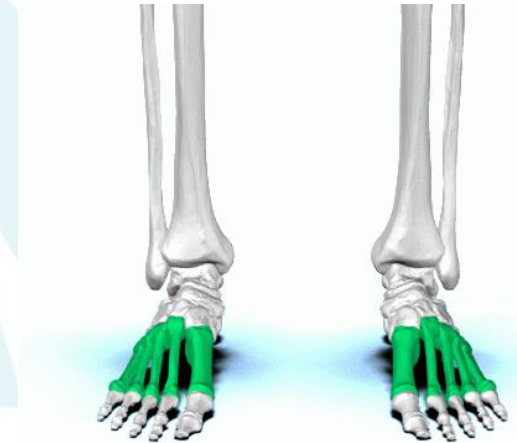
HUESO CUNEIFORME LATERAL

- El hueso cuneiforme lateral o tercer cuneiforme es un hueso cuneiforme situado en la primera fila frontal del tarso, entre el cuneiforme intermedio y el cuboides. Es de tamaño intermedio entre los otros dos huesos cuneiformes, teniendo también forma de cuña.
- En él se inserta el músculo tibial posterior y tiene su origen el músculo flexor corto del dedo gordo.



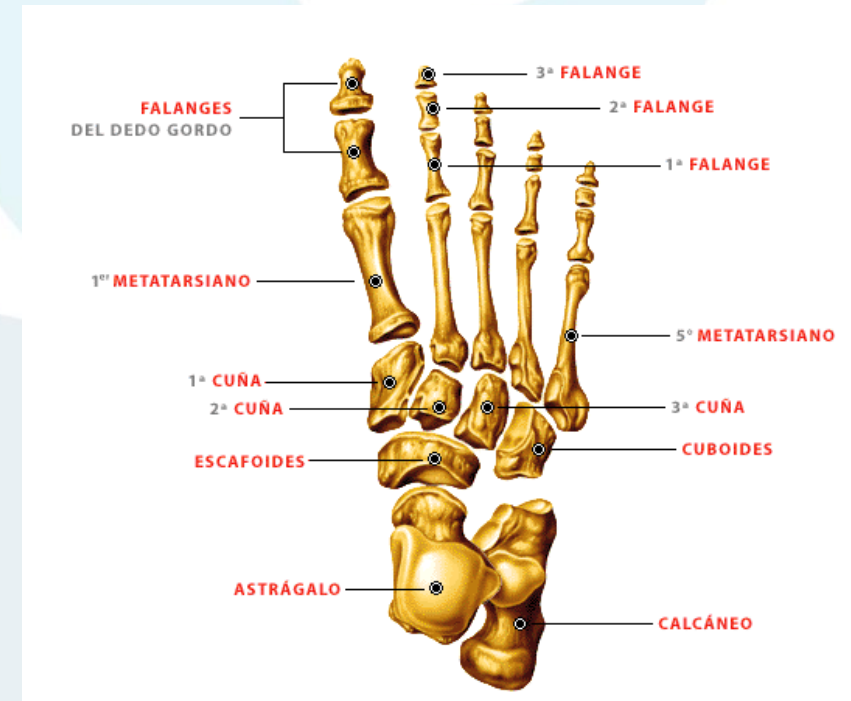
HUESOS METATARSIANOS

- El metatarso se compone de cinco huesos metatarsianos que se enumeran desde la cara medial del pie.
- Los metatarsianos son **huesos largos** formados por un cuerpo prismático triangular con tres caras, superior y laterales, y dos extremos, anterior y posterior, este último con cinco caras, de las cuales tres son articulares (excepto el 1 y el 5, que sólo tiene dos).
- El primer metatarsiano es más corto y duro que los demás. El segundo es el más largo. Cada metatarsiano posee una base proximal, un cuerpo y una cabeza distal. La base de cada metatarsiano es el extremo proximal de mayor tamaño. Sus bases se articulan con la cuña y el cuboides, y las cabezas, con las falanges del pie proximales.
- Se articulan por el extremo posterior unos con otros y con los huesos de la segunda fila del tarso: el 1 con la 1ª cuña; el 2 con la 2ª cuña; el 3 con la 3ª cuña, y el 4 y 5 con el cuboides. Por el extremo anterior se articulan con las falanges de los dedos.



HUESOS METATARSIANOS

- **PRIMER METATARSIANO:** Es voluminoso y más corto que los demás. Su base presenta una superficie articular semilunar, cóncava y de eje mayor vertical, así como dos eminencias, una medial y otra lateral. La eminencia medial es llamada tubérculo medial, se sitúa en el borde posterior medial de este hueso. La eminencia lateral es llamada tuberosidad del primer metatarsiano, es más saliente que el anterior. El primer metatarsiano tiene huesos sesamoideos. Es el que todos conocemos coloquialmente como "dedo pulgar".
- **SEGUNDO METATARSIANO:** Presenta una carilla articular pegada a la superficie articular. Se prolonga por atrás entre los cuneiformes interno y externo.
- **TERCER METATARSIANO:** Este se articula con la cuña número 3
- **CUARTO METATARSIANO:** Es el que le sigue al tercer metatarsiano. Se articula con el cuboides
- **QUINTO METATARSIANO:** Es el que le sigue al cuarto metatarsiano. Tiene una pequeña protuberancia llamada apófisis estiloide. Es el conocido dedo meñique.



METATARSIANOS (5)

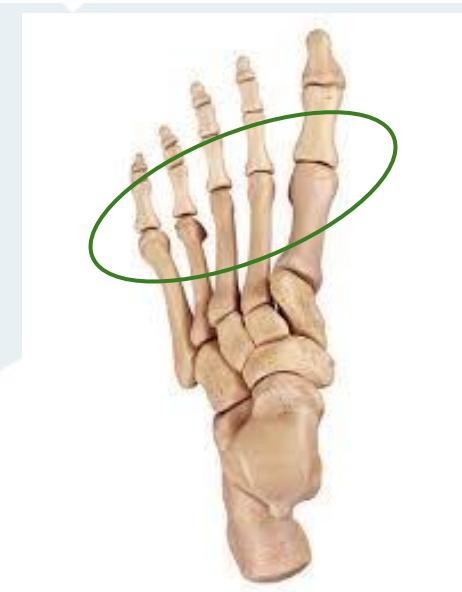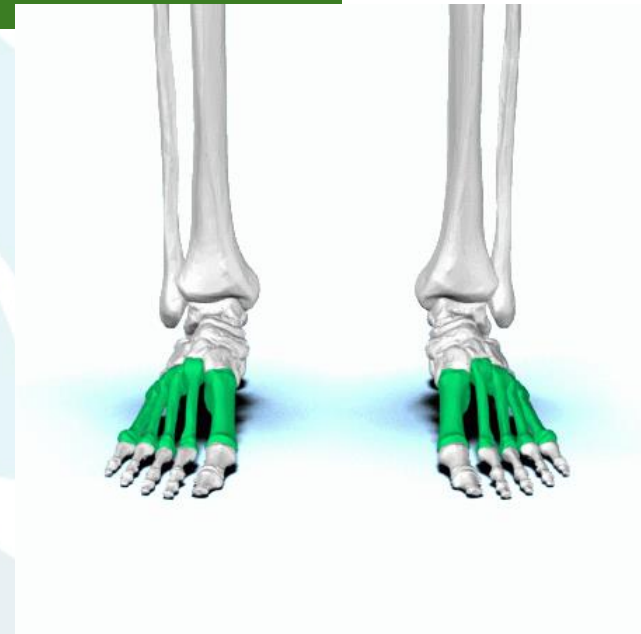**ART. METETARSO
FALANGICA**

FALANGES PROXIMALES(5)



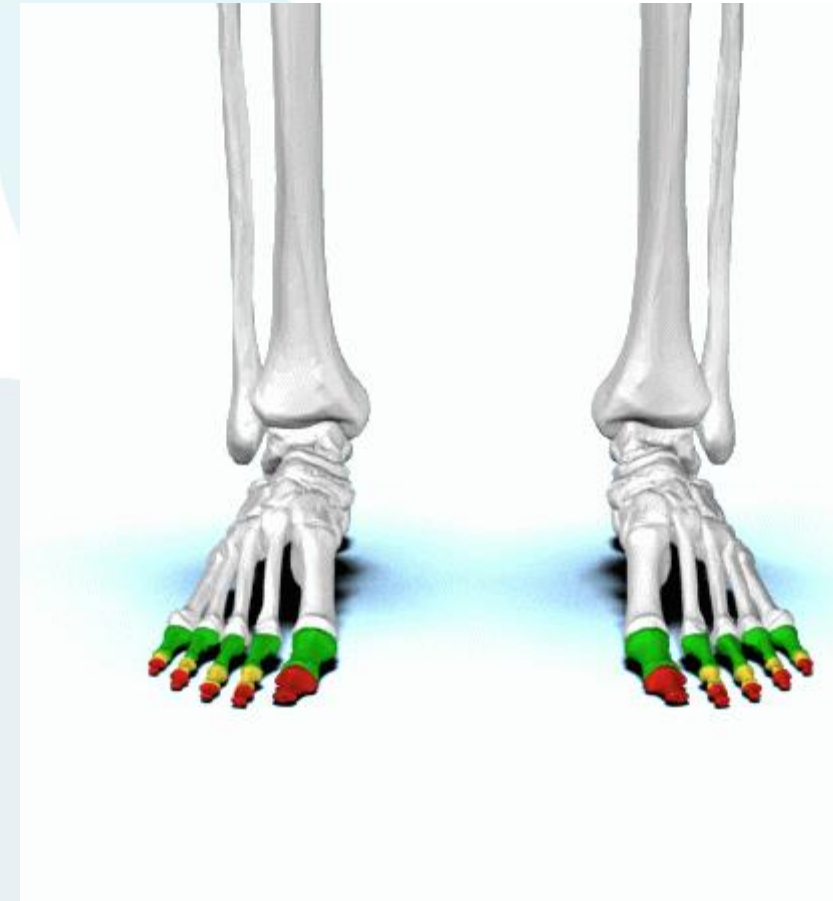ARTICULACIONES METATARSO-FALANGICAS

- Son las articulaciones de cada metatarso con su correspondiente falange. La más importante funcionalmente es la comprendida entre el primer metatarsiano y la primera falange del primer dedo.
- Esta articulación es la mas importante después de la subastragalina.
- Solo tiene un grado de libertad de movimiento flexo-extensión.
- La extensión dorsal de la primera falange se realiza pasivamente en el momento de iniciar el despegue del suelo del pie. Debe alcanzar unos 30 o 40 grados.
- Esta articulación es asiento frecuente de deformidades (Hallux Valgus) o localización de enfermedades (gota, artrosis) altamente invalidantes.
- Las otras articulaciones metatarso-falángicas juegan menos papel en la marcha. Sin embargo también sufren alteraciones mecánicas cuando se produce un desbalance funcional entre el sistema de músculos extensores-flexores (dedos en garra, dedos en martillo) que pueden ser manifestaciones únicas o acompañar a otras alteraciones del pie (pie cavo que acompaña dedos en martillo).



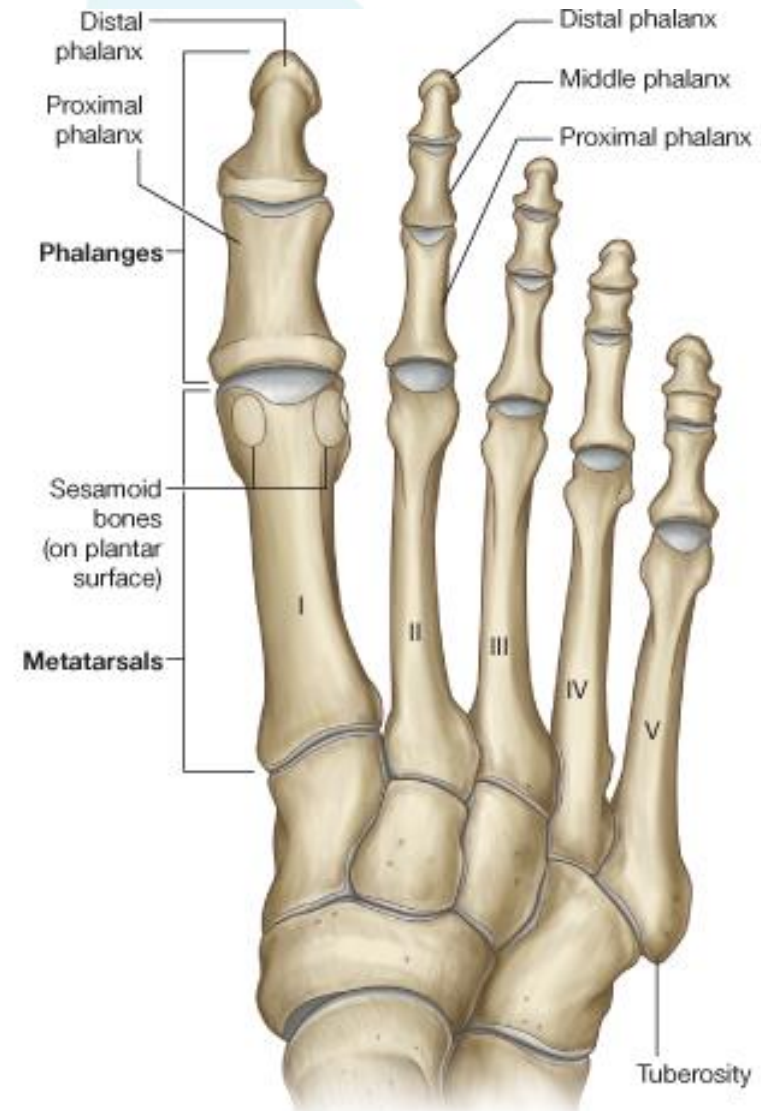
HUESOS FALANGES

- Los huesos de los dedos del pie o falanges del pie son huesos largos, en número de tres para cada dedo (excepto el gordo, que tiene sólo dos), denominados 1, 2 y 3 o falange proximal, falange media y falange distal respectivamente; constan de un cuerpo y dos extremos, anterior y posterior, articulares ambos en 1 y 2, y sólo el posterior en el 3.
- FALANGE PROXIMAL (5)
- FALANGE MEDIA (4)
- FALANGE DISTAL (5)



ARTICULACIONES INTERFALANGICAS

- Corresponden a las articulaciones entre las bases de los metatarsianos
- Son articulaciones sinoviales planas



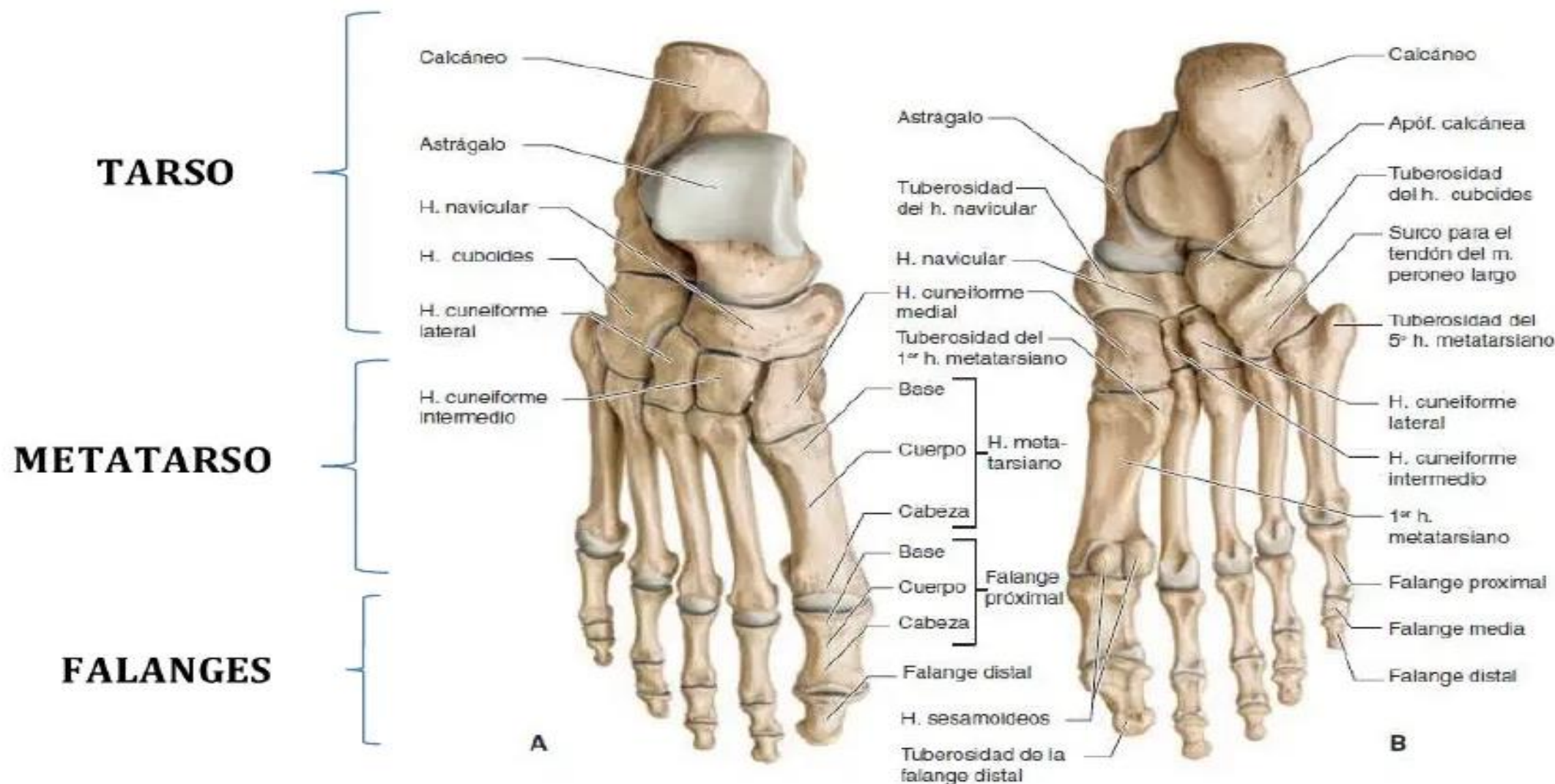
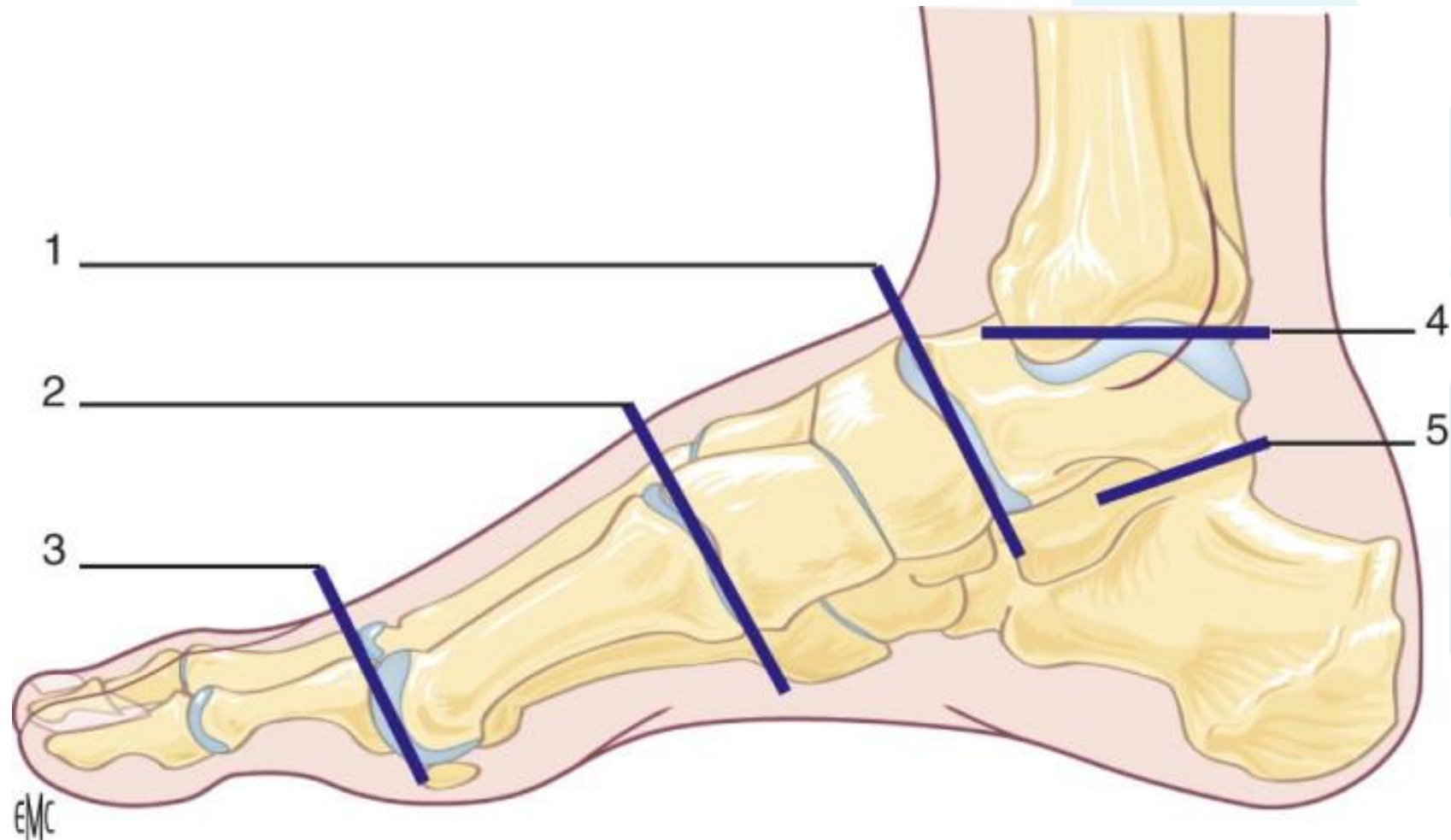


Fig. 9-16. Huesos del pie derecho. A. Vista superior. B. Vista plantar.



TALLER....



EMC

